P.b.b. Zulassungsnummer: 05Z036134M, Verlagspostamt: 1090 Wien

# Chirurgie

Mitteilungen des Berufsverbandes Österreichischer Chirurgen (BÖC)
und der Österreichischen Gesellschaft für Chirurgie (ÖGCH)

## Management von primären Lungentumoren und Lungenmetastasen

## How I do it: protektives Ileostoma

## Junge Chirurgie: Operieren in der Schwangerschaft

2|2019

# Über 10.000 Mediziner vertrauen auf die Produkte und Leistungen von ärzteservice.

- Rechtsschutzversicherung
- Praxisgründung
- Ordinationsinhaltsversicherung mit Technikkasko und Allgefahrenpaket
- Haftpflichtversicherung bis 10 Mio. Versicherungssumme
- Betriebsunterbrechungsversicherung
- Berufshaftpflichtversicherung
- Unfallversicherung
- Krankenversicherung

TOP Service und Beratung

ärzte$ervice

ärzteservice Dienstleistung GmbH
Telefon: 01 402 68 34 | office@aerzteservice.com
www.facebook.com/aerzteservice

www.aerzteservice.com

# Inhalt


4 Editorial
Autor: C. Thomé; Innsbruck

5 Management primärer Lungentumore
Autorinnen: B. Bauer, U. Berdak; Krems

8 Abklärung des Lungenrundherds
AutorInnen: F.M. Smolle-Jüttner, J. Lindenmann, M. Fediuk, E. Gschwandtner; Graz

10 Chirurgisches Management von Lungenmetastasen
Autoren: T. Schweiger, K. Hoetzenecker und W. Klepetko; Wien

12 How I do it – Management der protektiven Ileostomie
AutorInnen: M. Lemmerer, J. Mühlsteiner, P. Delcev, J. Waha, P. Stiegler, P. Schemmer; Graz

14 How we do it – Management des protektiven Ileostomas
AutorInnen: A. Domenghino, M. Turina; Zürich

16 Themen der Zeit: Laparoskopische Leistenhernienoperationen in der Tagesklinik – ein Erfahrungsbericht
Autor: A. Klaus, Wien

18 Junge Chirurgie: Operieren in der Schwangerschaft
Autoren: C. Lang, Bregenz und C. Pizzera, Graz

## ÖGCH


20 Hospitation in Roboterchirurgie am Universitätsspital Genf
Autor: T. Kapitanov; Wien

22 Georg Stumpf Stipendium für Krebsforschung der Österreichischen Gesellschaft für Chirurgische Onkologie (ACO-ASSO)

24 Einladung zur Vollversammlung der Österreichischen Gesellschaft für Chirurgie ÖGCH und ihren assoziierten Fachgesellschaften

## Service


19 Termine der BÖC Akademie

26 Ihre Ansprechpartner

30 Terminkalender

31 Impressum

# Sehr geehrte Kolleginnen und Kollegen!

Der 60. Chirurgenkongress (www.chirurgenkongress.at) vom 19.–21. Juni 2019 steht vor der Tür und es ist mir eine große Freude, Sie zu dieser Veranstaltung in den Congress nach Innsbruck einzuladen zu dürfen.

Als Vertreter einer kleineren assoziierten Fachgesellschaft haben mir die Vorbereitungen für den Chirurgenkongress und die administrativen Sitzungen die Augen geöffnet, wie sehr alle operativen Fächer mit den gleichen alltäglichen, medizinischen und politischen Herausforderungen konfrontiert sind. Eine intensive Kooperation und Koordination unserer Anstrengungen ist unabdingbar und bietet sich unter dem Dach der Österreichischen Gesellschaft für Chirurgie an, so dass ich auf eine rege Beteiligung möglichst vieler chirurgischer Disziplinen hoffe.

Nachdem meine Vorgänger zentrale Themen wie „Leadership" (Prof. Öfner-Velano, 2016), „Innovation trifft Reformation" (Prof. Windhager, 2017) und „Personalisierte Chirurgie: Optimierung durch Kooperation" (Prof. Herbst, 2018) zu den Schwerpunkten der Chirurgenkongresse auserkoren haben, möchten wir unter dem Motto **„SCHNITTMENGEN"** nahtlos anknüpfen und der zunehmenden Interdisziplinarität der Chirurgie gerecht werden. Ungeachtet des technischen Fortschritts und der wachsenden Superspezialisierung werden einzelne Themen im Besonderen beleuchtet.

Die **multidisziplinäre Behandlung von Krebsleiden** unter Einbeziehung **intraoperativer Bildgebung und stereotaktischer Therapieverfahren** werden einen thematischen Schwerpunkt des Kongresses darstellen. Die **perioperative Schmerztherapie** und **Intensivmedizin** sind konstante Begleiter und entscheidende Bereiche im Interdisziplinären Diskurs. Mit den Schnittmengen in der Therapie von Erkrankungen an der **Wirbelsäule** werden die Hauptthemen komplettiert.

Mein besonderer Dank gilt den beiden Kongresssekretären Priv-Doz. Dr. Christian Freyschlag und Dr. Johannes Kerschbaumer, die sich für die Details des Kongressprogrammes verantwortlich zeichnen. Es konnten namhafte internationale Referent*innen gewonnen werden, wobei die Palette hier von Artificial Intelligence in der modernen Bildgebung bis hin zu Präzisionsmedizin mit modernen Therapieverfahren reicht. In diesem Jahr wurden noch mehr praktisch orientierte Formate wie Videositzungen und Leitlinienupdate ausgewählt, aber auch ein ausgezeichnetes wissenschaftliches Programm durch 300 eingereichte Abstracts und eingeladene Vorträge zu den aktuellsten Entwicklungen in der translationalen chirurgischen Medizin zusammengestellt.

Insbesondere für den chirurgischen Nachwuchs gibt es zahlreiche Sitzungen unter der Schirmherrschaft der Young Surgeons Austria und Sitzungen zu Auslandserfahrungen, um den jungen Kollegen*innen die Möglichkeiten von Fellowships und Forschungsaufenthalten aufzuzeigen. Das Erfolgsformat der „Champions League" wird wie im letzten Jahr stattfinden.

Ich bin sicher, dass wir den interdisziplinären Charakter des Chirurgenkongresses als Grundstein für zukünftige Kooperationen nutzen und die Schnittmengen erweitern können. Unsere täglichen Herausforderungen, derzeit geprägt von Veränderungen der Arbeitszeit, sind in der Zusammenarbeit von Disziplinen und auch von Spezialgebieten innerhalb einer Disziplin besser zu bewältigen. Sowohl in der Patientenversorgung als auch in der Forschung gewinnen diese Partnerschaften an Bedeutung. Neben dem außergewöhnlichen wissenschaftlichen Programm bestehen unter anderem durch das Rahmenprogramm zahlreiche Möglichkeiten zum Netzwerken.

Dementsprechend sehe ich den Beiträgen und anregenden Diskussionen mit Spannung entgegen und freue ich mich darauf, **Sie im Herzen der Alpen auf dem Chirurgenkongress 2019 begrüßen zu dürfen.**

Ihr
Claudius Thomé

KORRESPONDENZADRESSE

Univ.-Prof. Dr. Claudius Thomé
Präsident der ÖGCH
Direktor der Universitätsklinik für Neurochirurgie
Medizinische Universität Innsbruck
Anichstraße 35, 6020 Innsbruck
E-Mail: claudius.thome@i-med.ac.at

# Management primärer Lungentumore

**Autorinnen:** B. Bauer, U. Berdak; Krems

Das Bronchialkarzinom ist in Österreich der zweithäufigste Tumor beim Mann und der dritthäufigste bei der Frau. Es ist mit 24 % bei Männern die mit Abstand häufigste weltweite Krebstodesursache, bei den Frauen die zweithäufigste. Das mittlere Erkrankungsalter liegt bei ca. 70a. Die Inzidenzrate ist bei Männern seit Ende der 80er Jahre rückläufig, bei Frauen hingegen nimmt die Häufigkeit der Erkrankung weiterhin kontinuierlich zu. Die 5-Jahres-Überlebenszeit variiert in Abhängigkeit vom UICC-Tumorstadium zum Zeitpunkt der Diagnosestellung sowie vom histologischen Typ bzw. Differenzierungsgrad des Tumors. So betrug 2013 die relative 5-Jahres-Überlebensrate 16 % bei Männern und 21 % bei Frauen.

Angesichts dieser Zahlen verwundert es kaum, dass Lungenkrebs nach wie vor zu den Themen gehört, die Gegenstand intensiver Forschung sind. Die bereits vorliegenden Forschungsergebnisse ermöglichen es uns heute, den Patienten ein multimodales, personalisiertes Therapiekonzept anzubieten. Heute wissen wir, dass Lungenkrebs nicht gleich Lungenkrebs ist. Der histologische Typ, das Tumorstadium und molekularpathologische Merkmale bestimmen die Therapiewahl. Daher spielt die Diagnostik eine Schlüsselrolle im Management primärer Lungentumore.

Die späte Diagnose ist mitverantwortlich für die hohe Sterblichkeit an Lungenkrebs. Es gibt jedoch in Österreich kein flächendeckendes Lungenkarzinom-Screening, auch wenn es Stimmen für ein solches gäbe. So schließt sich die Österreichische Gesellschaft für Pneumologie der Empfehlung mehrerer amerikanischer Fachgesellschaften an, dass bestimmte Patientengruppen einem Screening unterzogen werden sollten. Denkbar wäre z.B. eine jährliche Low-Dose-CT für asymptomatische Patienten im Alter von 55–75a und mit mindestens 30 Packungsjahren. 85 % der Erkrankungen sind nämlich mit dem Tabakkonsum assoziiert. Andere Risikofaktoren wie berufliche Exposition gegenüber bestimmten Schadstoffen oder radioaktive Strahlung spielen eine untergeordnete Rolle. Trotzdem gibt es hierzulande – entgegen internationalen Trends – kein generelles Rauchverbot in der Gastronomie und so wird es wohl noch etwas dauern bis es die Früherkennung auf die gesundheitspolitische Agenda schafft.

**Abgesehen von Zufallsbefunden sind wir daher meistens mit der Situation konfrontiert, dass eine Abklärung erst bei Symptomen wie Husten, Brustschmerzen, Dyspnoe und Hämoptysen initiiert wird.**

An die klinische Untersuchung, bei der auf besondere klinische Zeichen (wie z.B. obere Einflussstauung oder ein Horner-Syndrom) geachtet wird, schließt sich die Anamnese an, welche eine Familienanamnese, Angaben zur beruflichen Schadstoffexposition und selbstverständlich Rauchgewohnheiten beinhaltet. Im Labor sollten das Differentialblutbild, Leber- und Nierenfunktionsparameter sowie LDH und Gerinnung bestimmt werden. Aufgrund einer relativ geringen Spezifität und Sensitivität gehört die Tumormarkerbestimmung nicht zur Standarddiagnostik. Initial wird ein Lungenröntgen angefertigt. Zur weiteren Evaluierung des Rundherdes ist eine Computertomographie des Thorax das Mittel der Wahl. Bei radiomorphologisch benignen Befunden wird eine Verlaufskontrolle durchgeführt.

Bei malignomsuspekten Befunden ist die Histologiegewinnung von besonderer Bedeutung, denn der histologische Typ ist für die Therapiewahl ausschlaggebend. Laut WHO unterscheidet man prinzipiell das kleinzellige Karzinom [ca. 15 %, SCLC = small cell lung carcinoma] und das nichtkleinzellige Karzinom [ca. 85 %, NSCLC = non small cell lung carcinoma]. Die Sputumzytologie ist hierbei die minimalinvasivste Methode. Sie ist jedoch bezüglich Sensitivität und Spezifität der Bronchoskopie unterlegen und daher nur bei Patienten mit hohem Komorbiditätenindex sinnvoll. Die Bronchoskopie mit transbronchialer Biopsie bzw. bei bronchoskopisch schlecht erreichbarem Rundherd die CT-gezielte Punktion sind die empfohlenen Verfahren zur Histologiegewinnung. Sollten hierbei die Befunde inkonklusiv sein, kommt eine chirurgische Materialgewinnung mittels videoassistierter Thorakoskopie mit Keilresektion des Rundherdes zum Einsatz. Bei Tumor mit Begleiterguss kann die zytologische Diagnosesicherung aus dem Pleuraerguss nach ultraschallgezielter (selten CT-gezielter) Punktion erfolgen.

Bei nachgewiesenem Lungenkarzinom erfolgt ein komplettes Staging inklusive CT des Thorax und der Oberbauchorgane (Leber und Nebenniere), PET-CT, sowie bei mediastinalen suspekten Lymphknoten ein endobronchialer Ultraschall (EBUS) oder eine Mediastinoskopie. Die MRT ist das Verfahren der Wahl zur Detektion von Hirnmetastasen. Bei chirurgischem Therapieansatz soll die Einschätzung der Operabilität erfolgen. Neben klinischer Bewertung der Komorbiditäten ist eine Lungenfunktionstestung unumgänglich.

**Entsprechend der Multimodalität der Therapie wird das optimale therapeutische Vorgehen individualisiert im Rahmen einer multidisziplinären Tumorboard-Konferenz „maßgeschneidert".**

In den Anfangsstadien des SCLC (Stadium I–II, very limited disease), in denen ein kurativer Therapieanspruch besteht, kann eine primäre Operation erwogen werden (gefolgt von adjuvanter Chemotherapie sowie Schädelbestrahlung). Alternativ – z.B. bei Patienten mit hohem perioperativen Risiko – kann vor einer obligaten Schädelbestrahlung eine primäre kombinierte simultane Radiochemotherapie erfolgen. Standardmäßig wird eine platinhaltige Zweier-Zytostatikatherapie verabreicht (z.B. Cisplatin + Etoposid). Diese Therapie kommt auch standardmäßig im Stadium III (limited disease) zur Anwendung. Im Stadium IV (extensive disease) befindliche Patienten erhalten eine palliative Chemotherapie. Diesen Patienten wird auch – bei thorakalem Resttumor und/oder kompletter oder partieller Remission der Metastasen – eine mediastinale Bestrahlung angeboten. Weiters sollen regelmäßige cMRT-Kontrollen und – wenn dies nicht möglich ist – eine prophylaktische Schädelbestrahlung erfolgen. Im Rahmen der Zweitlinientherapie kommen neben operativen Maßnahmen und Bestrahlung auch individuelle CHT-Protokolle zum Einsatz.

Auch im Falle des NSCLC erfolgt die Therapie in Abhängigkeit vom Tumorstadium, sowie des Allgemeinzustandes des Patienten inkl. seiner Komorbiditäten und kardiorespiratorischer Fitness. Es kann auch in manchen Fällen bei bereits erfolgter Metastasierung (OMD, oligometastatic disease) ein potentiell kurativer Ansatz verfolgt werden.

Im Stadium I und II sowie T3N1 (IIIA) erfolgt primär eine Resektion auch bei großen Tumoren in kurativer Absicht, im Sinne einer Lobektomie (inkl. Dissektion ipsilateraler Lymphknoten). Falls eine Lobektomie aufgrund eingeschränkter kardiopulmonaler Reserve nicht möglich ist, kann eine limitierte Resektion (z.B. anatomische Segmentresektion) erwogen werden.

Bei zentralen Tumoren, die eine Pneumonektomie erfordern, kann eine Manschettenresektion als parenchymsparende Alternative erforderlich sein. Oft ist eine chirurgische Sanierung mittels VATS möglich. Verglichen mit der Thorakotomie bietet sie den Vorteil der geringen postoperativen Schmerzen bei vergleichbarer Morbidität und Letalität.

Die Vollständigkeit der Resektion (R0) ist im Stadium IA bis IIB der wichtigste Prognosefaktor. Falls möglich, muss daher in einer R1/R2-Situation eine Nachresektion erfolgen. Wenn diese nicht durchführbar ist, wird eine Strahlentherapie empfohlen. Auch die Radikalität der Brustwandresektion bei T3-Tumoren ist ein signifikanter prognostischer Faktor. Dementsprechend sollte bei T3-Tumoren mit Brustwandinfiltration ein aggressiveres Vorgehen (En-bloc-Resektion) angestrebt werden. Postoperativ erhalten die R0-Patienten im Stadium II–IIIA eine adjuvante Chemotherapie. Im Stadium IB wird individuell je nach patientenbezogenen Faktoren entschieden.

Eine adjuvante Radiotherapie sowie Radiochemotherapie wird im Stadium I und II nach erfolgter R0-Resektion nicht empfohlen. Eine definitive Radiochemotherapie kommt in diesen Stadien (sowie T3N1 = IIIA) zum Einsatz, wenn Kontraindikationen gegen eine Operation bestehen.

Im Falle eines lokal fortgeschrittenen Karzinoms im Stadium III (T1–3 N2, T1–3 N3 und T4 N0–N3) ist die Unterscheidung von Subgruppen, speziell im Stadium IIIA (N2), für die Therapiewahl und Prognose von immenser Bedeutung. Im Stadium IIIA mit intra- oder postoperativ diagnostizierten positiven N2-Lymphknoten wird eine adjuvante Chemotherapie empfohlen. Eine anschließende mediastinale Strahlentherapie kann in Erwägung gezogen werden. Bei prätherapeutisch ausgeprägter N2-Situation erfolgt hingegen standardmäßig primär eine Radiochemotherapie.

Im fortgeschrittenen metastasierten Stadium kommen neben Zytostatika auch molekularbasierte Therapeutika wie Angiogenesehemmer, Tyrosinkinase-Inhibitoren und Checkpoint-Inhibitoren zum Einsatz. Therapierelevante Mutationen der Tumorzelle werden daher heutzutage routinemäßig bestimmt. Immunhistochemisch kann eine PD-L1-Expression und damit ein Ansprechen auf eine Therapie mit PD-1-Inhibitoren nachgewiesen werden. Sie ist bei Patienten mit PD-L1-Expression von mindestens 50% indiziert, sofern keine therapierbare Mutation vorliegt.

Regelmäßige bildgebende Kontrollen sind unumgänglich; eine nachgewiesene Tumorprogression führt zur Änderung des Behandlungskonzeptes bzw. Einleitung einer Zweitlinien-/Drittlinientherapie. Ergänzt wird die medikamentöse Behandlung durch entsprechende symptomorientierte supportive Maßnahmen, wie z.B. thorakoskopische Talkum-Poudrage bei malignen Pleuraergüssen oder Implantation von bronchialen / trachealen Stents bei palliativer Behandlung symptomatischer Stenosen. □

## LITERATUR:


1. S3-Leitlinie Prävention, Diagnostik, Therapie und Nachsorge des Lungenkarzinoms – Langversion 1.0. – Februar 2018
2. https://www.esmo.org/Guidelines/Lung-and-Chest-Tumours
3. https://www.onkopedia.com/de/onkopedia/guidelines


## KORRESPONDENZADRESSEN

Dr. Barbara Bauer
Prim. Assoc. Prof. Dr. Elisabeth Stubenberger
Klinische Abteilung für Allgemein- und Thoraxchirurgie
Universitätsklinikum Krems
Karl Landsteiner Privatuniversität für Gesundheitswissenschaften
Mitterweg 10, 3500 Krems
E-Mail: Barbara.Bauer@krems.lknoe.at
Elisabeth.Stubenberger@krems.lknoe.at

Dr. Urszula Berdak
Prim. Assoc. Prof. Dr. Elisabeth Stubenberger
Klinische Abteilung für Allgemein- und Thoraxchirurgie
Universitätsklinikum Krems
Karl Landsteiner Privatuniversität für Gesundheitswissenschaften
Mitterweg 10, 3500 Krems
E-Mail: Urszula.Berdak@krems.lknoe.at,
Elisabeth.Stubenberger@krems.lknoe.at

acoasso

Österreichische Gesellschaft für Chirurgische Onkologie
Austrian Society of Surgical Oncology

**CALL FOR ABSTRACTS**
**Deadline: 15.7.2019**

## 36. JAHRESTAGUNG DER ACO-ASSO

& 142. Fortbildungsseminar der Österreichischen Gesellschaft für Chirurgie

## 3.– 5. OKTOBER 2019

St. Wolfgang, Scalaria

# INNOVATIVE KREBSTHERAPIE

KONGRESSPRÄSIDENTEN:
**OA Dr. Tarkan Jäger**
Uniklinikum Salzburg, Universitätsklinik für Chirurgie

**Assoc. Prof. Priv. Doz. Dr. M. Alireza Hoda, PhD**
Medizinische Universität Wien, Klinische Abteilung für Thoraxchirurgie

KONGRESSSEKRETÄR:
**Dr. Philipp Schredl**
Uniklinikum Salzburg, Universitätsklinik für Chirurgie

FACHAUSSTELLUNG:
**MAW – Medizinische Ausstellungs- und Werbegesellschaft- c/o Iris Bobal,**
**1010 Wien, Freyung 6; T: +43 (0)1 536 63-48, F: +43 (0)1 535 60 16**
**E: maw@media.co.at, www.maw.co.at**

KONGRESSBÜRO & ORGANISATION:
**Wiener Medizinische Akademie - c/o Christian Linzbauer,**
**1090 Wien, Alser Straße 4; T: +43 (0)1 405 13 83-17, F: +43 (0)1 405 13 83-917**
**E: aco-asso@medacad.org, www.medacad.org**

**www.aco-asso.at**

# Abklärung des Lungenrundherds

AutorInnen: F.M. Smolle-Jüttner, J. Lindenmann, M. Fediuk, E. Gschwandtner; Graz

Infolge zunehmend eingesetzter hochauflösender Thorax-CT Untersuchungen im Zuge des diagnostischen Workup pulmonaler Erkrankungen bzw. für das Screening von Riskogruppen werden Lungenrundherde immer häufiger diagnostiziert.
Abhängig von Größe, antomischer Lage, Form, Dichte und Wachstumsdynamik einer Läsion kann in Zusammenschau mit Patienten-assoziierten Faktoren (z.B. inhalative Kanzerogene, Malignomanamnese) die Wahrscheinlichkeit für eine maligne bzw. benige Ursache eines solitären Lungenherdes eingeschätzt werden. Mit zunehmender Größe, zunehmendem Anteil solider Komponenten, „strahlig" auslaufender Form und peripherer Lage steigt auch die Wahrscheinlichkeit der Malignität, die je nach untersuchtem Kollektiv zwischen 20 und 50 % angegeben wurde.
Um eine „Überdiagnose" zu verhindern, die zu chirurgischen Eingriffen bei gutartigen Herden führen würde, müssen die Läsionen vor der Resektion bioptisch abgeklärt werden.

## Bildgebende Verfahren

Neben dem heute den diagnostischen Standard darstellenden Computertomogramm ist das PET-CT ebenfalls unabdingbarer Bestandteil der Abklärung pulmonaler Rundherde. Ein hoch pathologischer Speicherwert von 18-Fluorodesoxy-Glucose (FDG) in der Läsion wird als ein Indiz für Malignität gewertet. Andererseits können Malignome in seltenen Fällen fehlende FDG-Aufnahme zeigen, wogegen auch entzündliche Prozesse wie z.B. Tuberkulose mitunter beträchtlich hohe Speicherungen aufweisen. Zudem kann ein zu geringes Volumen eines Rundherdes zu falsch negativen Resultaten führen.

## Nicht-chirurgische invasive Diagnostik

### CT-gezielte Punktion

In der Mehrzahl der Fälle ist durch eine CT-gezielte Gewinnung einer Stanzbiopsie aus dem Rundherd die eindeutige histologische Diagnose möglich. Das entnommene Material erlaubt auch die Durchführung von immunhistochemischen bzw. genetischen Untersuchungen.

Eingeschränkt oder nicht durchführbar ist die CT-gezielte Stanzbiopsie nur bei sehr kleinen (unter 1 cm Durchmesser) und hinter einer Rippe gelegenen Herden, bei unmittelbar epiphrenischer Lage oder bei Läsionen, die weit zentral und in anatomisch ungünstiger Nähe zu großen Gefäßen lokalisiert sind.

In rund 20 % ist mit post-interventionellen Pneumothoraces zu rechnen, von denen wiederum etwa 20 % drainagebedüftig sind. Ausgedehntes, bullöses Emphysem im periläsionellem Bereich schränkt die Indikation zu CT-gezielten Stanzbiopsie ebenfalls ein, da komplizierte Verläufe infolge prolongierter Luftfisteln fast unvermeidbar sind.

Sensitivität und Spezifität der Untersuchung sind mit jeweils über 95 % gleich hoch.

### Fiberbronchoskpie – bronchoalveoläre Lavage (BAL)

Selektive bronchoalveoläre Lavage aus dem Rundherd-tragenden Lungenareal kann bei ausreichendem Bronchuskontakt und entsprechender Größe der Läsion zur Gewinnung cytologischen Materials führen.

Im Vergleich zu den unten genannten Verfahren hat die BAL die geringste Treffsicherheit und wird allenfalls ergänzend durchgeführt.

### Fiberbronchoskopie – Transbronchiale Biopsie

Die meisten pulmonalen Rundherde haben im fiberbronchoskopisch einsehbaren Bereich keinen Kontakt zum Bronchialsystem, bzw. liegen weit peripher im Parenchym. Mittels Durchleuchtung in 2 Ebenen können größere Rundherde mit der Bürste bzw. Biopsiezange angesteuert, und biopsiert werden. Kleine, radiologisch flaue Herde (sog. „semi-solid lesions") sind mittels konventioneller Durchleuchtung häufig nicht ausreichend identifizierbar.

Der sehr variabel angegebene Diagnostic Yield dieses Verfahrens (20–80 %) ist dadurch erklärbar.

Durch radialen endobronchialen Ultraschall gelingen am besten bei parabronchial, innerhalb von 50 % der Distanz zwischen Hilus zu Thoraxwand gelegenen Rundherden die Visualisierung und die anschließende, gezielte Entnahme von Feinnadelaspiraten. Die radiologische Dichte der Läsion spielt dabei keine Rolle. Durch Optimierung der Sonden wird die Anwendbarkeit der Methode ständig erweitert. Die Sensitivität dieser Technik beträgt rund 75 %, zur Spezifität liegen noch wenig Daten vor.

### Elektromagnetische Navigationsbronchoskopie (ENB)

Bei der ENB werden basierend auf einem hochauflösenden CT ein „virtueller Bronchialbaum" des Patienten erstellt und der zur fraglichen Läsion führende Bronchus identifiziert. Der „Pfad" für das Bronchoskop bzw. die Biopsiezange im nicht mehr einsehbaren Bereich wird während der Bronchoskopie durch Superposition des realen und des virtuellen Bronchialbaums visualisiert.

Der Untersucher folgt mit der Biopsiezange bzw. Saugkatheter oder Cryo-Applikator dem Pfad so lange, bis das System das Erreichen der Läsion anzeigt, wo Biopsien entnommen werden. Obwohl theoretisch in fast allen Fällen anwendbar, scheiden für die Untersuchung Situationen aus, bei denen kein ausreichender Bronchuskontakt des Rundherds identifiziert werden kann.

Die Kombination moderner, CT-gezielter bzw. bronchoskopischer Verfahren zur Gewinnung von Gewebe führt fast immer zu einer eindeutigen Diagnose. Die Rate

an ungeklärten Läsionen lag in Screeningstudien an hochqualifizierten Zentren zwischen 0,3 und 1%. In diesen Fällen ist ein thoraxchirurgisches Vorgehen indiziert.

## Chirurgisch-invasive Diagnostik

### Video-assistierte Thoracoskopie (VATS)

Die VATS ist das Standardverfahren zur Abklärung ätiologisch unklarer pulmonaler Rundherde. Bei peripherer Lage kann die Läsion fast immer gut visualisiert bzw. palpiert und durch Keilresektion mit dem Endo-Stapler entfernt werden. Weiter zentral gelegene, aber noch der Keilresektion zugängliche Herde bedürfen einer vorhergehenden Markierung. Die unmittelbar präoperative CT-gezielte Markierung durch Draht bzw. Tusche ist dabei zielführend, bringt aber das Problem der möglichen Draht-Dislokation oder der Diffusion der Tusche, vor allem wenn sich der Operationszeitpunkt unvorhergesehen verzögert.

Eine neue, gute Alternative stellt das Setzen eines Goldmarkers mittels ENB dar. Zur Lokalisierung ist dann die intraoperative Durchleuchtung in 2 Ebenen erforderlich.

Der intraoperative Schnellschnitt ist in jedem Fall einer VATS-Keilresektion unklarer pulmonaler Rundherde unabdingbar um sicherzustellen, dass die Läsion entfernt wurde.

### Mini-Thoracotomie

Bei Patienten bei denen aus funktionellen (Ein-Lungen Ventilation wird nicht toleriert) bzw. lokalen Gründen (breitflächige, pleuropulmonale Adhäsionen) nicht möglich ist, wird die fragliche Läsion über diagnostische Mini-Thoracotomie dargestellt und biopsiert bzw reseziert. Im Sinne möglichst geringer Morbidisierung ist das Durchtrennen von Thoraxwandmuskulatur möglichst zu vermeiden.

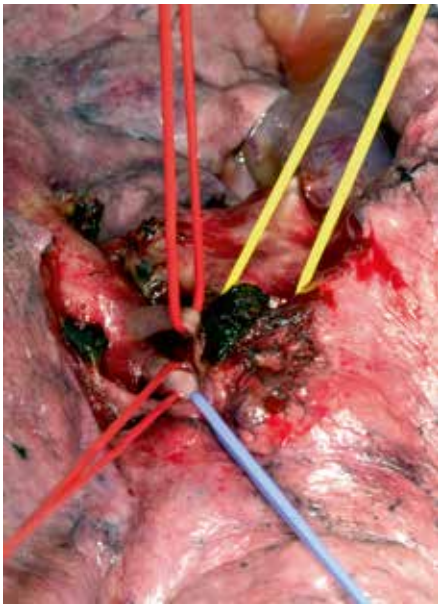

Abb. 1: Präparation zentraler Segmentstrukturen. Segmentarterien (rote Bändchen), Vene (blaues Bändchen) und Bronchus (gelbes Bändchen) wurden angeschlungen.

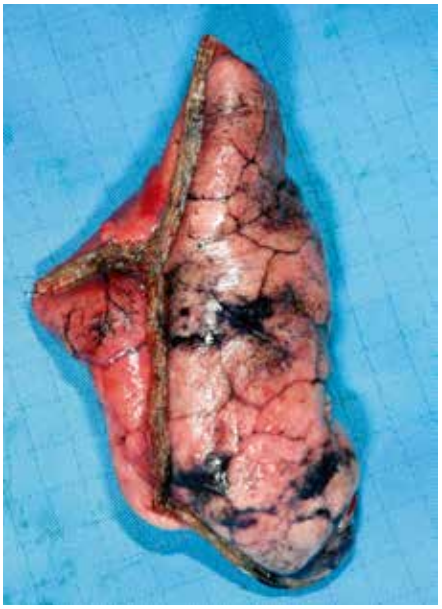

Abb. 2: Segmentresektat. Das Lungensegment wurde nach Versorgung der zentralen Strukturen mittels Stapler-Nähten entlagen der Segmentgrenzen abgesetzt.

### Anatomische Segmentresektion

Jeder pulmonale Rundherd kann anatomisch einem, bei Lage an der Grenze auch mehreren Segmenten zugeordnet werden. Das Verfahren kann sowohl thoracoskopisch als auch offen angewandt werden. Segmentbronchus und die segmentale pulmonalarterielle bzw. venöse Versorgung werden dargestellt und abgesetzt (Abb. 1). Danach erfolgt das parenchymale Absetzen des Segments entlang der antomischen Grenzen entweder mit dem Stapler oder mittels thermischer Dissektion (Abb. 2). Die anatomische Segmentresektion führt zur sicheren Entfernung des fraglichen Rundherds und stellt bei funktionell kompromittierten Patienten – unter der Voraussetzung einer in gleicher Sitzung durchgeführten mediastinalen Lymphknotendissektion – ein Resektionsverfahren für Bronchuskarzinom-Frühstadien bei wenig Verlust von Lungengewebe und gutem onkologischen Ergebnis dar.

Da die genannten Methoden einen hohen Grad an Spezialisierung und Expertise voraussetzen, sollte der chirurgische Part der Abklärung solitärer pulmonaler Rundherde an definierten thoraxchirurgischen Zentren erfolgen.

## Ausblick

Das Bronchuskarzinom hat von allen Malignomen den höchsten Anteil an der Krebssterblichkeit in Österreich (ca. 20 %). Im Anfangsstadium (Stadium I) sind Heilungsraten bis zu 90 % möglich.

Lungenkarzinom-Screeningprogramme mittels Niedrigdosis-CT konnten international bei Personen mit hohem Lungenkarzinomrisiko, die Lungenkarzinommortalität um 20 % senken. Analoge Ergebnisse sind auch für ein entsprechendes Screening in Österreich zu erwarten. Die Rundherd-Diagnostik wird im Rahmen derartiger Programme zunehmend Gewicht erhalten. □

## LITERATUR


1. Callister MR. et al. (2015): Thorax 70: Suppl. ii1–ii54
2. Baglinoi S. et al. (2016): Eur Resp J 48: PA4681
3. Flores R. et al. (2014): J Thorac Cardiovasc Surg 147(5):1619-26
4. Harzheim D. et al. (2015): Respiration 90:160 - 172
5. Lex JR. et al. (2016): Interact Cardiovasc Thorac Surg 23(5):826-31
6. Zhang L. et al. (2015): Ann Thorac Surg. 99(2):728-37
   Zhang L. et al. (2017): Endosc Ultrasound 6(5): 292-99
7. Zhao X . et al. (2013): J Cardiothorac Surg 8:116


## KORRESPONDENZADRESSE

**Univ. Prof. Dr. Freyja-Maria Smolle-Jüttner**
Medizinische Universität Graz,
Klinische Abteilung für Thorax- und Hyperbare Chirurgie
Auenbruggerplatz 29
8036 Graz
E-Mail: freyja.smolle@medunigraz.at

# Chirurgisches Management von Lungenmetastasen

**Autoren:** T. Schweiger, K. Hoetzenecker und W. Klepetko; Wien

Nach dem Lymphsystem ist die Lunge die zweithäufigste Lokalisation von Metastasen verschiedenster Primärtumore. Neben dem kolorektalen Karzinom zeigen weiterhin das Nierenzellkarzinom, Mammakarzinom, oropharyngeale Karzinome und Osteo- bzw Weichteilsarkome ein hohes pulmonales Metastasierungspotential. In der Metastasenchirurgie der Lunge wird prinzipiell zwischen einem rein diagnostischem Eingriff und einer potentiell kurativen Entfernung aller Lungenherde unterschieden. Die diagnostische Metastasektomie dient der Gewinnung von Gewebe zur molekularpathologischen Untersuchung oder zur Verifikation von Lungenrundherden unklarer Dignität. Dem gegenüber steht die kurative Metastasektomie mit kompletter Entfernung aller Sekundärblastome, welche oft komplexer und nur unter bestimmten technischen, funktionellen und onkologischen Voraussetzungen möglich ist. Allerdings können durch die radikale Entfernung aller Lungenmetastasen mitunter sehr gute Langzeitergebnisse erzielt werden. Die Festlegung auf eine Behandlungskonzept sollte daher im interdisziplinären Tumorboard mit entsprechender chirurgischer Expertise erfolgen.

## Selektionskriterien

Die Kriterien für eine kurative Metastasektomie wurden bereits in den 50er und 60er Jahren definiert und sind im Wesentlichen heute noch gültig:[1] I) Der Primärtumor muss erfolgreich behandelt oder behandelbar sein, II) es dürfen keine oder nur behandelbare extra-thorakale Metastasen vorhanden sein, III) die technische Machbarkeit einer kompletten Resektion aller Lungenmetastasen muss gegeben sein und IV) eine ausreichende funktionelle Reserve des Patienten ist Voraussetzung für einen chirurgischen Eingriff. Durch interdisziplinäre Behandlungskonzepte mit einer Kombination verschiedener Therapien können oft auch Patienten mit grenzwertiger Resektabilität einem kurativen Ansatz zugeführt werden. Dies kommt vor allem Patienten eingeschränkter respiratorischer Reserve und zentralen Metastasen zu Gute, die lediglich mit ausgedehnten anatomischen Resektionen (d.h. Lobektomie oder Pneumonektomie) radikal behandelbar wären. So können zum Beispiel alle Lungenmetastasen, die aus funktioneller Sicht vertretbar reseziert werden können entfernt und etwaige verbliebene, zentrale Metastasen einer stereotaktischen Bestrahlung zugeführt werden.

## Chirurgische Behandlungsoptionen

Prinzipiell muss zwischen offen-chirurgischen und minimal-invasiven (video-assistierte Thorakoskopie VATS) Behandlungsmöglichkeiten unterschieden werden. Der offen-chirurgische Zugang über eine Thorakotomie bietet den Vorteil einer manuellen Palpation aller Lungenabschnitte. Über eine Thorakotomie können auch tiefer intraparenchymal gelegene Raumforderungen ertastet werden. Dementsprechend sind Patienten mit zentral gelegenen oder sehr kleinen, intraparenchymalen Metastasen weniger gut für einen minimal-invasiven Ansatz geeignet. Weiterhin bietet der offen-chirurgische Zugang ein zusätzliches Qualitätskriterium, da unter Umständen im CT nicht vorbeschriebene Metastasen identifiziert werden können. In einer 1996 publizierten Studie konnte noch gezeigt werden, dass in 56 % aller Patienten die zuerst minimal-invasiv operiert wurden, nach einer Thorakotomie zusätzliche Metastasen identifiziert werden.[2] Durch die Weiterentwicklung der Bildgebung mit hochauflösenden Computertomographien (1mm Schichtdicke) rückt der Stellenwert der manuellen Palpation zur Identifikation zusätzlicher Metastasen allerdings zunehmend in den Hintergrund (Abbildung 1).

Somit wird heute eine Vielzahl der pulmonalen Metastasektomien minimal-invasiv mittels VATS durchgeführt. Die häufigste Indikation für eine Resektion mittels VATS sind Patienten mit einem singulären, subpleuralen Rundherd, der nach Deflation der Lunge optisch leicht identifiziert werden kann. Aber auch Läsionen von nur wenigen Millimetern können heute mit Hilfe unterschiedlicher Markierungstechniken minimal-invasiv entfernt werden. Dabei werden Farbstoffe (z.B. Indigokarmin, Indocyaningrün) oder auch röntgendichte Markierungen eingesetzt, um kleinste oder intraparenchymal gelegene Rundherde zu markieren (Abbildung 2). Die Applikation dieser Markierungen wird präoperativ sowohl CT-gezielt als auch mittels Navigationsbronchoskopie durchgeführt. In der

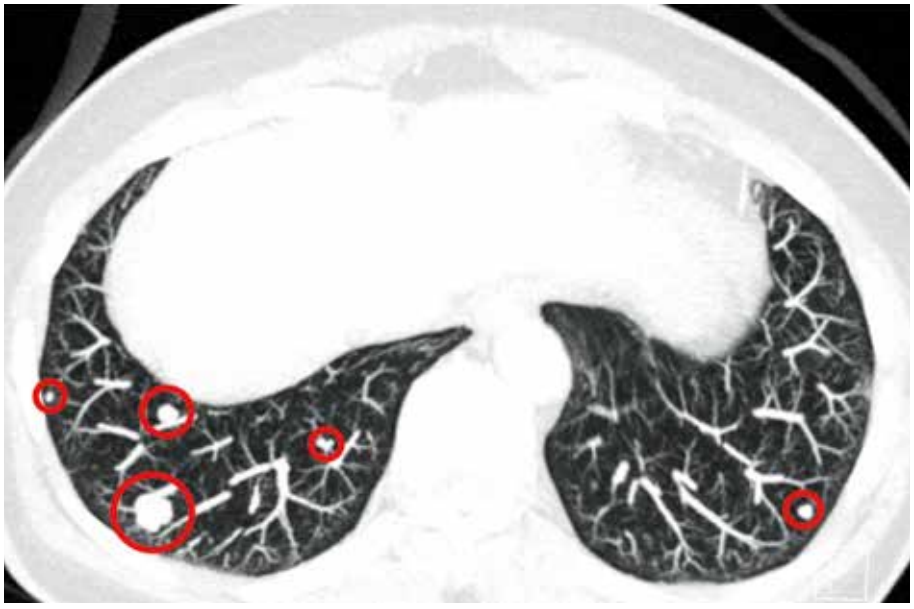

Abbildung 1: Prä-operatives CT-Thorax eines Patienten mit primärem Chondrosarkom und multiplen, bilateralen Lungenmetastasen

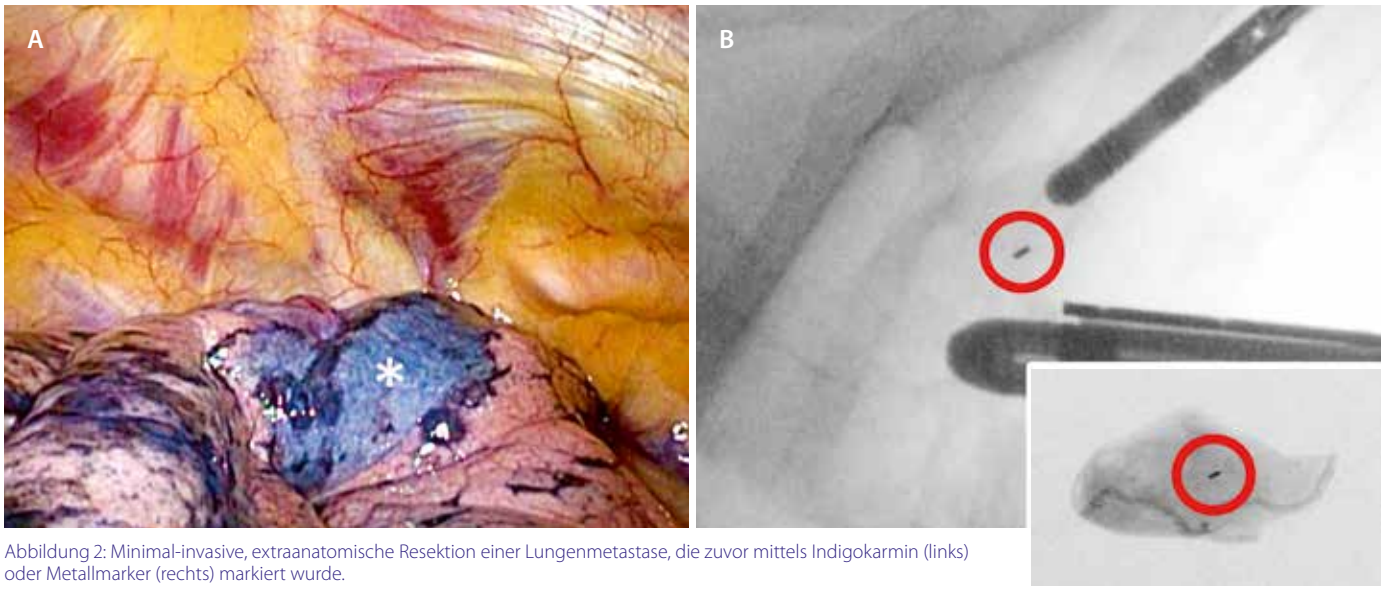


Abbildung 2: Minimal-invasive, extraanatomische Resektion einer Lungenmetastase, die zuvor mittels Indigokarmin (links) oder Metallmarker (rechts) markiert wurde.

Zukunft kann in entsprechend ausgestatteten Hybrid-OP-Sälen sowohl die Markierung als auch die Resektion ohne zeitlichen oder räumlichen Abstand durchgeführt werden. In unmittelbarer Folge können heute durch hochauflösende Bildgebung und präoperative Markierungstechniken immer mehr Patienten minimal-invasiv operiert werden. Die Entscheidung für oder gegen eine video-assistierte Operation hängt folglich maßgeblich von der zu Verfügung stehenden Infrastruktur abhängig.

Bei intrapulmonalen Rezidiven können auch wiederholte Metastasektomien durchgeführt werden.[3] Um diesen Patienten funktionell auch etwaige erneute Eingriffe zu ermöglichen, ist die wesentliche, chirurgische Zielsetzung eine parenchymsparende Resektion der Lungenmetastasen. Dabei sind extraanatomische Segmentresektionen oder Enukleationen mittels Elektrokauter oder Laser in der pulmonalen Metastasenchirurgie zu bevorzugen. Anatomische Resektionen wie Lobektomie oder Pneumonektomie sind Einzelfällen vorbehalten. Auch erweiterte Eingriffe mit Resektionen der Thoraxwand, des Zwerchfells oder von Gefäßen können in individualisierten Behandlungskonzepten einzelnen Patienten angeboten werden.

## Prognostische Faktoren

Patienten mit Lungenmetastasen stellen aufgrund der unterschiedlich zugrunde liegenden Primärtumore ein höchst heterogenes Patientenkollektiv dar. Dies spiegelt sich daher abhängig vom Primärtumor in verschiedenen Überlebensraten wieder. Dennoch sind wesentliche Prognosefaktoren bei nahezu allen Patienten mit Lungenmetastasen anwendbar. Diese etablierten, klinischen Prognosefaktoren wurden durch die *International Registry of Lung Metastases* in einer Kohorte mit über 5200 Patienten mit Lungenmetastasen definiert. Maßgeblich beeinflusst die chirurgisch radikale Entfernung aller pulmonalen Herde das Langzeitüberleben (36 % vs. 13 % 5-Jahres Überleben für komplette bzw. inkomplette Resektionen). Zum anderen wurde ein langes krankheitsfreies Intervall (DFI) von über 3 Jahren bis zum Auftreten von Lungenmetastasen und singuläre Metastasen als prognostisch günstig identifiziert. Patienten mit einem DFI von über 3 Jahren haben ein 5-Jahres Überleben von 45 %, während bei Patienten mit einem DFI unter einem Jahr ein 5-Jahres Überleben von lediglich 33 % beobachtet wurde. [4] Diese klinischen Faktoren sind wie bereits erwähnt Ausdruck der zugrunde liegenden, oft sehr heterogenen Tumorbiologie. In den letzten Jahren wurden zunehmend molekularpathologische Faktoren identifiziert, die in Zukunft als Prognosemarker für Patienten mit Lungenmetastasen herangezogen werden können.[5]

## Zusammenfassung

Eine möglichst parenchymsparende, aber dennoch komplette Entfernung aller Lungenmetastasen ist die primäre Zielsetzung der pulmonalen Metastasektomie mit kurativem Ansatz. Durch moderne Verfahren können – bei entsprechender Infrastruktur – auch kleinste Lungenmetastasen minimal-invasiv reseziert werden. Da die Einschätzung der technischen Machbarkeit einer kurativen Metastasektomie einer thoraxchirurgischen Expertise bedarf, sollte die Indikationsstellung im Rahmen einer interdisziplinären Fallkonferenz erfolgen. □

## KORRESPONDENZADRESSE

**Univ.-Prof Dr. Walter Klepetko**
Medizinische Universität Wien,
Abteilung für Thoraxchirurgie
Währinger Gürtel 18–20
1090 Wien
E-Mail: walter.klepetko@meduniwien.ac.at

## LITERATUR:

1. Ehrenhaft JL, Lawrence MS, Sensenig DM. Pulmonary resection for metastatic lesions. . Arch Surg. 1958;77:606-612.
2. McCormack PM, Bains MS, Begg CB, et al. Role of video-assisted thoracic surgery in the treatment of pulmonary metastases: results of a prospective trial. The Annals of thoracic surgery. 1996;62(1):213-216; discussion 216-217.
3. Menna C, Berardi G, Tierno SM, et al. Do Repeated Operations for Recurrent Colorectal Lung Metastases Result in Improved Survival? Ann Thorac Surg. 2018;106(2):421-427.
4. Pastorino U, Buyse M, Friedel G, et al. Long-term results of lung metastasectomy: prognostic analyses based on 5206 cases. J Thorac Cardiovasc Surg. 1997;113(1):37-49.
5. Schweiger T, Lang G, Klepetko W, Hoetzenecker K. Prognostic factors in pulmonary metastasectomy: spotlight on molecular and radiological markers. Eur J Cardiothorac Surg. 2014;45(3):408-416.

# How I do it – Management der protektiven Ileostomie

**AutorInnen:** M. Lemmerer, J. Mühlsteiner, P. Delcev, J. Waha, P. Stiegler, P. Schemmer; Graz

Die Anlage einer protektiven Ileostomie zum Schutz einer Anastomose oder eines Pouches bei colorektalen Eingriffen hat weite Verbreitung gefunden. Durch die Weiterentwicklung der chirurgischen Anastomosentechniken, Sphinkterpräservation, onkologischer Resektion (TME, taTME) und konsekutiver Entwicklung der laparoskopischen Colorectalchirurgie stellt sich berechtigt die Frage, ob die protektive Ileostomie zeitgemäß ist. Wenngleich die Anlage eines Stomas die postoperative Mortalität nicht senkt, so kann diese aber die Reoperation bei Anastomoseninsuffizienz verhindern und das frühzeitige endoskopische Management entscheidend erleichtern. [1]

## Historisches

Brown beschrieb 1913 erstmals die Ileostomieanlage zur Behandlung des akuten Schubes der Colitis Ulcerosa. Die Ileostomie wurde direkt durch die Inzision der medianen Laparotomie oder weit lateral und flach ausgeleitet, schwerwiegende Versorgungsprobleme des Stomas waren die Folge. Koernig, der selbst Ileostomiepatient war, entwickelte 1944 ein latexadaptiertes Stomasystem, das gas- und flüssigkeitsdicht an der Haut angebracht werden konnte. Brooke behob durch die Einführung der Eversionstechnik 1952 die Komplikationen wie Hautmazerationen und nachfolgende Narbenstenosen.[2] Standardisiert wurde die Stomaversorgung durch die Einführung von Karaya- und Stomahäsive Systemen, und schließlich war es Turnbull Anfang der Siebziger Jahre, der die doppelläufige Loop-Ileostomie erstmals beschrieb.

Inzwischen gibt es neuere Methoden wie die „tube ileostomy", eine minimal invasivere Variante unter Verwendung eines Ballonkatheders im terminalen Ileum, oder die „ghost- und virtual ileostomy" als Verfahren, die den späteren Zugang in das Abdomen durch transcutan ausgeleitete Vesselloops erleichtern, wobei die Ileostomie erst bei Anastomoseninsuffizienz angelegt wird.[3]

## Indikationen

Bei der Rektumresektion gelten als Risikofaktoren für eine Anastomoseninsuffizienz insbesondere die tiefe, ultratiefe oder coloanale Anastomose, intraoperativ technische Probleme, die Radiatio, das männliches Geschlecht, die Malnutrition und das Rauchen.[4] Weitere Indikationen sind die Proktocolektomie im zwei- oder dreizeitigen Vorgehen bei PatientInnen mit Colitis Ulcerosa, FAP oder toxischem Megacolon. Bei maligner Rektumstenose ist eine minimal-invasive Loop-Ileostomie vor Beginn der onkologischen Therapie machbar, wenn die chirurgische Sanierung durchführbar ist. Bei nicht resektablem Befund ist die Anlage eines Colostomas empfehlenswert. Penetrierende pelvine Traumata sind ebenso wie komplexe perineale und anale Erkrankungen mit anorektaler Rekonstruktion und dynamischer Grazilisplastik Indikationen zur Anlage.

## Technische Aspekte

Stomamarkierung

Nach der chirurgischen Aufklärung erfolgt die präoperative Stomamarkierung im Liegen, Sitzen und Stehen durch die geschulte Stomaschwester, die gemeinsam mit der PatientIn eine passende Stomaposition zumeist im rechten Mittelbauch im Bereich des Rectusmuskels unter Beachtung der individuellen anatomischen Situation findet. (Nabelhöhe, faltenfreies Hautareal, einsehbar und versorgbar durch den Patienten)

| Indikationen |
|---|
| tiefe und ultratiefe anteriore Rektumresektion (TAR, taTME) mit coloanaler oder colosupraanaler Anastomose (End-End, End-Seit, „transverse coloplasty", Colonpouch) |
| Proctocolektomie und Anlage eines Ileoanalen Pouches (IAPA, IAAP) |
| ausgedehnte pelvine Resektionen und anorektale Rekonstruktion mit dynamischer Grazilisplastik |
| wirksame Rektumstenose vor Beginn der (neoadjuvanten) Therapie |
| Rektumverletzungen, pelvine und perineale Traumata |

Tab. 1: Indikationen zur Anlage einer protektiven Ileostomie

Hautschnitt und Faszie

An der markierten Stomaaustrittstelle wird die Haut mit der Kocherklemme gefasst und eine kreisrunde, sparsame Inzision konkordant zum Dünndarmlumen durchgeführt. Bei adipösen PatientInnen wird die Subkutis zylinderförmig mitsamt der Haut bis an die Faszie ausgeschnitten, bei schlanken PatientInnen erfolgt die Längsinzision der Subkutis bis an die Faszie unter besonderer Bedachtnahme der Blutstillung. Die Spaltung des vorderen Rectusscheidenblattes erfolgt als Längsschnitt. Auf die kreuzförmige Inzision wird gänzlich verzichtet, damit der spätere Stomaverschluss im Sinne der direkten Faszienrekonstruktion komplikationsarm erfolgen kann. Anschließend erfolgt das Auseinanderdrängen der Muskulatur in Längsrichtung und die Längsinzision des hinteren Rectusscheidenblattes. Gute zwei Finger passen durch die gerade liegende und keinesfalls kulissenartig verschobene Faszienlücke. Komplikationen wie Stomaknick, Subileus oder früher Stomaprolaps sind bei ungenauem Vorgehen vorprogrammiert.

Aufsuchen und Anzügeln der terminalen Ileumschlinge

Die terminale Ileumschlinge wird nun ca. 20–25 cm von der Valva Ileocaecalis entfernt aufgesucht, damit im Falle eines Resektionsverschlusses der Abstand zur Bauhinschen Klappe nicht zu knapp ausfällt. Beim Ileoanalen Pouch ist ein größerer Abstand unvermeidbar, hier steht die Spannungsfreiheit des Pouches am Dünndarmmesenterium im Vordergrund, eine zu geringe Dünndarmlänge kann ein

high-output Stoma hervorrufen. Auf das Anzügeln des Ileums mit weichem Silikonschlauch wird bei schlanker PatientIn gänzlich verzichtet wobei auch ein Reiter nicht verwendet wird. Wenn bei adipösen Patienten ein sehr kurzes Dünndarmmesenterium besteht, wird zum Durchziehen der Dünndarmschlinge eine

Allis-Klemme verwendet, die durch die Stomaaustrittstelle hindurch geführt wird und den avaskulären Teil des Dünndarmmesenteriums des Ileums fasst und sehr gefühlvoll durch die Haut luxiert wird, ohne das Mesenterium einzureißen.

Position der zu- und abführenden Schlinge

Die Identifikation und Durchzug der Schlinge sollte in einem Schritt erfolgen, um eine Verwechslung von zu- und abführender Schlinge auszuschließen. Der zuführende, orale Schenkel kommt kaudal und der abführende, aborale Schenkel kranial zu liegen. Unter Berücksichtigung ausreichender Stomahöhe und ohne Verdrehung des Dünndarmmesenteriums wird die spannungsfreie Position des Dünndarms vor der Inzision geprüft.

Enterotomie, Eversion und Hautfixation

Das Einnähen des Stomas vor dem Bauchdeckenverschluss hat sich insofern bewährt, als dass die Stomaschenkel nach Fixation noch einmal positioniert, gestreckt und auf Torsions- und Spannungsfreiheit sowie Weite der Faszienlücke geprüft werden können. Die Enterotomie des Dünndarms erfolgt quer über dem abführenden Schenkel und ca. 1 cm Abstand zur Haut mit dem Diathermiemesser. Am mesenteriellen Teil des eröffneten Darmlumens sollte ein Steg von ca. einem Drittel des Dünndarmumfangs bestehen bleiben. Es erfolgt die unverzügliche Fixation des Darmes in der 3 und 9 Uhr Position mittels monofilem Faden (z.B. Monocryl 4/0) in Einzelknopfnahttechnik unter sattem transmuralen Fassen der Darmwand. Anschließend wird die kraniale Zirkumferenz des aboralen Schenkels, beginnend in der 12 Uhr Position mittels Einzelknopfnähten fixiert, dazwischen werden 2–3 Einzelknopfnähte gesetzt.

In der 4 Uhr, 6 Uhr und 8 Uhr Position werden drei Nähte für die Eversion des prominenten zuführenden Schenkels vorgelegt und mit Mosquitoklemmchen fixiert. Hier ist wichtig, zuerst die Haut, anschließend das Ileum seromuskulär und zuletzt den Stomarand transmural zu stechen. Damit wird eine zusätzliche Dreipunkt- Fixation in Hautebene erzielt. Halbiert man den Stichabstand von der seromuskulären Fixation zum Rande des Stomas so ergibt dies die eigentliche Stomahöhe. Das Stoma kann nun unter Zuhilfenahme eines runden Pinzettenrückens oder eines kleinen Stilltupfers elegant evertiert werden, indem man radiär an den drei vorgelegten Haltenähten im Hautniveau zieht und den Stomarüssel evertiert. Zwischen den nun geknüpften Vorlagenähten werden wiederum 2–3 Einzelknopfnähte gesetzt.

Stomapflege und Nahtentfernung

Bei schwierigen Verhältnissen empfiehlt sich die Verwendung von Stomapasten oder Modellierring bereits bei Stomaanlage um eine Mazeration zu vermeiden. Eine zweiteilige, ausstreifbare Stomaplatte mit Sichtfenster zur Perfusionsprüfung ist postoperativ empfehlenswert. Die Nahtentfernung erfolgt am 10. postoperativen Tag.

Trotz des überschaubaren Zeitfensters einer Stomaanlage stellt das Aufklärungsgespräch durch die ChirurgIn sowie die Beratung durch die Kontinenz- und StomaberaterIn hinsichtlich der Stomapflege und zur Komplikationsvermeidung den wesentlichen Aspekt des Erfolges dar.

Zeitpunkt und Technik des Stomaverschlusses

Die Rückverlagerung des Stomas empfiehlt sich nach 6 Wochen, bei maligner Grunderkrankung in Abhängigkeit der onkologischen Therapie.[5] Subklinische Anastomoseninsuffizienz, Fistulierung oder Stenose wird durch Computertomographie mit rektaler Kontrastierung sowie Sigmoideo- oder Pouchoskopie präoperativ ausgeschlossen.

Penible Präparation vorausgesetzt, wird das Stoma aus dem Hautniveau sehr knapp ausgeschnitten, aus der Subkutis und Faszie präpariert und die Eversion des zuführenden Schenkels aufgelöst. Bei Defektfreiheit und Lumenkongruenz erfolgt der Verschluss in End-End Technik mittels invertierender Mikulicz-Nähte (z.B. Monocryl 4/0) in Einzelknopfnahttechnik. Bei schwer lösbaren Verwachsungen oder Serosadefekten erfolgt alternativ dazu die Stomaresektion und Anlage einer isoperistaltischen Seit/Seit-Anastomose.[6] Die Faszienrekonstruktion erfolgt schichtweise, die zuvor längs eingeschnittene Faszie lässt sich in small-bites Fortlaufnahttechnik (z.B. PDS 0 mit armierter Nadel) zweireihig verschließen. Ein netzverstärkter Verschluss zumeist in Sublay-Technik erfolgt bei RisikopatientInnen. (große Stomalücke, parastomale Hernie, Adipositas, p.s.-Heilung bei Primäroperation) Die subkutane Adaptation, Anlage einer Redondrainage und intrakutane Einzelknopfnähte unter Vermeidung von „dog-ears“ komplettieren den Ileostomieverschluss.

Fazit

Der präoperativen Stratifizierung von RisikopatientInnen zur Anlage einer protektiven Ileostomie kommt insofern Bedeutung zu, als dass das unnötig angelegte Stoma und die damit verbunden Komplikationen wie high output Stoma, Elektrolytentlgeisung oder Nierenversagen vermieden werden soll.

„Sobald du an ein Stoma denkst, so lege es auch an“ war der geflügelte Satz meiner chirurgischen Lehrer und bringt zum Ausdruck, dass neben den intraoperativ technischen Aspekten die Erfahrung und das „Bauchgefühl“ der ChirurgIn eine Rolle spielen dürfen. □

## LITERATURLISTE:


1. Hanna MH.: diverting ileostomy in colorectal surgery: when is it necessary? Langenbecks Arch Surg (2015) 400(2):145-152
2. Rosen H.R., Schiessel R.: das Deviationsstoma; Chirurg (1999) 70:650-655
3. Nachiappan S.: tube ileostomy for faecal diversion in electiv distal colorectal anastomosis: a systematic review; Colorect Disease (2015) 17:665-673
4. Wu SW.: role of protective stoma in low anterior resection for rectal cancer: a meta-analysis; World J Gastroenterol (2014) 20(47):18031-18037
5. Gustafsson CP: Loop-ileostomy reversal – patient-related characteristics ifluencing time to closure; Int J Colorect Dis (2018) 33; 593-600


## KORRESPONDENZADRESSE

OÄ Dr. Martina Lemmerer, MBA
FEBS Medizinische Universität Graz
Universitätsklinik für Chirurgie
Auenbruggerplatz 29
8036 Graz
E-Mail: martina.lemmerer@klinikum-graz.at

# How we do it – Management des protektiven Ileostomas

**AutorInnen:** A. Domenghino, M. Turina; Zürich

Eine doppelläufige Schutzileostomie ist eine hilfreiche Massnahme, um die Stuhlpassage vorübergehend auszuleiten. Sie kann damit eine tiefe Darmanastomose schützen und ist, wenn richtig angelegt und gehandhabt, mit guter Lebensqualität verbunden.

## Einführung und Indikationsstellung

Die Anastomoseninsuffizienz bleibt eine gefürchtete Komplikation der kolorektalen Chirurgie mit erheblicher Morbidität und Mortalität. Eine protektive Ileostomie dient nicht primär dazu, eine Anastomoseninsuffizienz zu verhindern, jedoch hilft sie, die Konsequenzen derselben zu minimieren. In einem systematischen Review von McDermott et al wurden insgesamt 451 Studien zu diesem Thema untersucht. Dabei konnte festgestellt werden, dass eine protektive Ileostomie, insbesondere bei tiefen anterioren Resektionen die Zahl der Revisionsoperationen sowie die Morbidität reduzieren konnte (1,2). Somit ist der wichtigste Vorteil der protektiven Ileostomie, dass sie die insuffizienzbedingte Peritonitis verhindert. Die Nachteile ergeben sich aus den Komplikationen wie Hautirritationen, Flüssigkeitsverluste, parastomale Hernien, Stomaprolaps oder Inkarzeration sowie der Notwendigkeit der späteren **Rückverlagerung.** Während in gewissen Studien noch die doppelläufigen Ileostomie mit der doppelläufigen Kolostomie verglichen wird, empfehlen wir primär die Ileostomie, da die Kolostomata häufiger lokale Komplikationen bereiten (1,2).

Um eine protektive Ileostomie sinnvoll zu nutzen, müssen die Patienten mit erhöhtem Insuffizienzrisiko selektioniert werden. Wir empfehlen eine Schutzileostomie bei tiefen Anastomosen (‹ 7–8 cm ab ano), technisch schwierigen Resektionen, Vorbestrahlung, Malnutrition, oder Immunsuppression (2).

Bei fraglicher Indikation gilt die Lehrmeinung von Victor Fazio, einem Pionier der modernen Kolorektalchirurgie: “If you just consider doing a diverting ileostomy, you should be doing one.”

## Technik der Anlage

Die korrekte Platzierung des Stomas ist der wohl wichtigste Faktor für eine optimale Funktion und sollte sorgfältig markiert werden. Dies geschieht präoperativ am wachen Patienten. Die ideale Lokalisation für die meisten Ileostomien ist im rechten unteren Quadranten durch die Rektusmuskulatur mit genügendem Abstand zur Medianen und zu knöchernen Erhebungen. Es ist wichtig, den Patienten auch in sitzender, gebeugter und stehender Position zu untersuchen, um eine Anlage in Hautfalten zu vermeiden. Diese können spätere Leckagen der Stomaplatte verursachen, was zu Hautirritationen und damit verbundenen Komplikationen führt. Es ist ratsam, mehrere mögliche Stomastellen zu markieren, sollten sich intraoperativ ungünstige Verhältnisse für die inital gewählte Lokalisation zeigen.

Wir beginnen mit dem zirkulären Hautschnitt im Radius von ca. 3 cm und präparieren direkt auf die Rektusfaszie, welche mit der Diathermie längs eröffnet wird. Wir verzichten auf die Resektion von Subkutanfett. Nach dem stumpfen Spreizen der Muskulatur wird das hintere Faszienblatt wiederum längs gespalten. Für eine kreuzförmige Inziszion, wie vielerorts durchgeführt, sehen wir keine Notwendigkeit, da sich durch die Längseröffnung eine ausreichend weite Durchtrittstelle ergibt. Die Öffnung sollte mit zwei Fingern passierbar sein. Bevor nun das entsprechende Ileumsegment vor die Bauchdecke gezogen wird, soll der zu- und abführende Schenkel fadenmarkiert werden, sodass beide nach dem Durchzug einwandfrei identifiziert werden können (Abbildung 1) (3).

Nun kann bei Bedarf ein Reiter eingebracht werden, der das Stoma für einige Tage in seiner Lage an der Bauchdecke unterstützen soll. Wir verzichten meist auf den Reiter, da wir auch ohne bei normalgewichtigen Patienten keine Probleme mit retrahierten Stomata haben und er zu Arrosionen und Bauchdeckenabszessen führen kann. Wir eröffnen nun den kaudal gelegenen, abführenden Schenkel auf Hautniveau und vernähen zunächst die Ileumwand mit 3 Nähten Vicryl 3–0 bei 4, 6 und 8 Uhr zur Dermis. Anschliessend evertieren wir das krainale Ende und fixieren dieses wiederum mit 3 Vicryl 3–0 Nähten, wobei diese die Ileumwand ca. 1,5 cm oral des offenen Endes seromuskulär mitfassen, um eine gute Eversion nach Brooke zu erreichen (3). Diese Eversionsnähte werden lediglich bei Patienten mit M. Crohn nicht angelegt, da hier die Gefahr der Fistelbildung besteht.

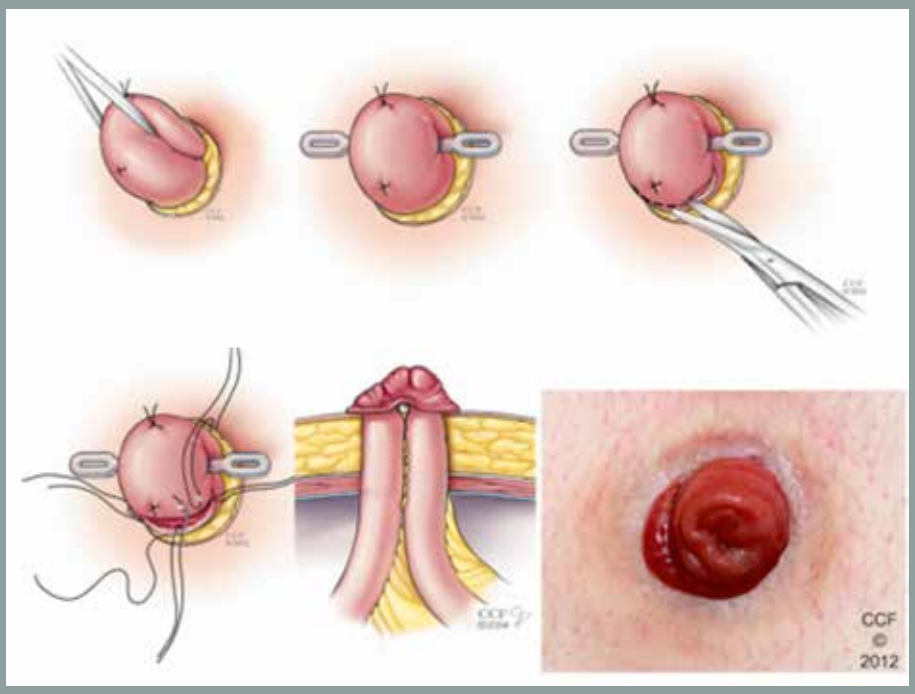


Abb. 1

Eine ausreichende Eversion ist erforderlich zur direkten Ableitung der Dünndarmflüssigkeit in den Stomabeutel. Niederige Stomata mit einer Höhe ‹ 1 cm haben führen häufiger zum Ablösen der Stomaplatte (2).

**Rückverlagerung**

Meist erfolgt die Stomarückverlagerung 6 Wochen bis 3 Monate nach Anlage des Stomas. Dann ist mit keiner Insuffizienz mehr zu rechnen und die intraabdominalen Verwachsungen sind besser lösbar, was die Rückverlagerung vereinfacht. Vor der Operation führen wir eine untere Endoskopie sowie bei speziellen Indikationen eine Kontrastmitteldarstellung zur Überprüfung der Anastomose durch.

Wir beginnen mit einem zirkulären Hautschnitt um die Stomaöffnung mit 1–2 mm Hautrand und lösen dann den oralen wie aboralen Schenkel vom umgebenden Gewebe und der Faszie bis wir in den Peritonealraum gelangen. Dabei werden allfällig entstandene Serosaläsionen übernäht und es wird darauf geachtet, beide Schlingen im Hinblick auf den späteren Bauchwandverschluss ausreichend zu mobilisieren. Danach wird das proximale Ende reevertiert und beide Stomaränder werden auf einer Breite von 3 mm reseziert. Der Verschluss der Ileostomie kann mittels Handnaht oder mit einem Linearstapler als Seit-zu-Seit Enteroenterostomie geschehen (3). Die Faszie verschliessen wir mit einem Vicryl 1er Faden mit CT Nadel durch Z-Nähte und die Haut mit einer Tabaksbeutelnaht (Vicryl 2–0), sodass die verbleibende zentrale Öffnung sekundär zuheilen kann (4). Postoperativ erfolgt ein Kostaufbau nach Klinik und wir empfehlen unseren Patienten für 6 Wochen keine Lasten über 5 kg zu heben. □

## LITERATURLISTE:


1. F.D. McDermott et al. (2015): BJS; 102:462-479
2. M.Hanna et al. (2015): Langenbecks Arch Surg; 400:145-152
3. W.Faszio et al. (2012) Atlas of Intestinal Stomas
4. Janet T. Lee et al. (2014) Dis Colon Rectum; (11): 1282-9


## KORRESPONDENZADRESSEN

**Dr. med. Anja-Rebeka Domenghino**
Universitätsspital Zürich
Chief Resident | Oberärztin i.V.
Rämistrasse 100
8091 Zürich
E-Mail: anja.domenghino@usz.ch

**Professor Dr. med. Matthias Turina PhD**
Universitätsspital Zürich
Klinik für Viszeral- und Transplantationschirurgie
Rämistrasse 100,
8091 Zürich
E-Mail: matthias.turina@usz.ch



Berufsverband Österreichischer Chirurgen

BÖC Akademie

16. November 2019

**9. Forum Niedergelassener Chirurgen**

Congress Casino Baden

„Die Wunde“

Teil 1: Angewandtes Wundmanagement in der Praxis
Teil 2: Standespolitik – Neues aus der Kammer

Jetzt anmelden!

in Kooperation mit:

Österreichische Gesellschaft für Chirurgie (ÖGCH)

**www.boec.at**

# Laparoskopische Leistenhernienoperationen in der Tagesklinik – ein Erfahrungsbericht

**Autor:** A. Klaus, Wien

Derzeit werden weltweit mehr als 20 Millionen Leistenhernienoperationen pro Jahr durchgeführt, wobei unterschiedlichste Techniken, Indikationen sowie perioperative Standards angewandt werden. Inspiriert durch unsere Orthopädische Abteilung, die als eine der einzigen Orthopädien in Europa in großer Fallzahl tagesklinische Schulteroperationen erfolgreich angeboten hat, haben wir an der Chirurgie unser Angebot für tagesklinisches Operieren erweitert und so neben der Cholezystektomie, Varizenoperationen und proktologischen Eingriffen auch die transabdominelle präperitoneale sowie die total extraperitoneale Hernienplastik in das Repertoire aufgenommen.

Wenngleich international die Anzahl der tagesklinischen laparoskopischen Hernienoperationen stetig steigt (1) und auch die internationalen Guidelines klare Empfehlungen (2) aussprechen (Abb.1), so wird in Österreich das tagesklinische Operieren immer noch mehr als stiefmütterlich behandelt. Die häufig genannten Gründe dafür sind aus meiner Sicht jedoch nicht schlagend. Vielmehr ist es notwendig, verschiedene Abläufe, Kooperationen und bauliche Veränderungen vorzunehmen, wenn ein reibungsfreier Ablauf bei tagesklinischen Operationen erwünscht ist.

Abbildung 1: Empfehlungen der HerniaSurg Group für tagesklinische Leistenhernienoperationen

| Recommendations | | | |
|---|---|---|---|
| *Recommendations* | Day surgery is recommended for the majority of groin hernia patients provided adequate aftercare is organized. | ☒☒☒☐ | Strong *upgraded |
| *Recommendations* | Day surgery is suggested for all endoscopic repairs of simple inguinal hernias provided adequate aftercare is organized. | ☒☒☐☐ | Weak |
| *Recommendations* | Day surgery is suggested for selected older and ASA IIIa patients (open repair under local anesthesia) provided adequate aftercare is organized. | ☒☒☐☐ | Weak |
| *Recommendations* | Day surgery for patients with complex inguinal hernias is suggested only in selected cases. | ☒☐☐☐ | Weak |

Im Folgenden möchte ich ein paar Aspekte und Erfahrungen aus Sicht des Barmherzige Schwestern Krankenhauses Wien nennen, ohne dabei zu verabsäumen, dass der chirurgisch operative Part optimal zu erfolgen hat. Dies ist insbesondere zu erwähnen, da bekannt ist, dass die laparoskopische Hernienoperation eine flache Lernkurve hat und deshalb hohe Fallzahlen für den einzelnen Chirurgen notwendig sind. (3) Vorausgesetzt dieser operative Teil erfolgt standardisiert und lege artis, so ist Hauptaugenmerk auf die präoperative Vorbereitungsphase zu legen. Entscheidend ist aus unserer Sicht die ausreichende Information des Patienten hinsichtlich des Ablaufes am Operationstag. In früheren Tagen wurden Patienten am Vortag aufgenommen und etwaige Untersuchungen, Reverse, etc vorgenommen. Diese Vorbereitungsarbeiten wandern nun in den ambulanten Bereich und werden bei uns anhand eigens angefertigter Checklisten (Abb.2) abgearbeitet. Hauptaugenmerk wird dabei auf die Kontrolle aller Reverse, die korrekte Bezeichnung des operativen Eingriffs und die Versorgung des Patienten zuhause gelegt.

Am Operationstag registriert sich der Patient in unserer tagesklinischen Bettenstation, welche einerseits örtlich getrennt ist vom vollstationären Bereich, unmittelbar Anschluss an den Operationstrakt hat und eine eigene Verwaltungseinheit zur Registrierung vorhält, um Wartezeiten für die Patienten zu vermeiden. Offensichtlich ist, dass Patienten eine gewisse Nervosität begleitet, welche möglichst durch optimierte Abläufe gering gehalten werden soll. Der Operateur visitiert seinen Patienten dann unmittelbar vor dem Eingriff auf der Tagesklinik und stellt sicher, dass der Eingriff durchgeführt werden kann.

Neben einer Narkoseführung ohne postoperativer Nausea ist es für den Patienten am Wichtigsten, schmerzfrei das Krankenhaus verlassen zu können. Aus diesem Grund führen wir seit ca. 5 Jahren routinemäßig bei allen laparoskopischen Eingriffen in der Tagesklinik eine sonographisch gezielte Transversus Abdominis Blockade unmittelbar nach Narkoseeinleitung durch. In unserer Erfahrung sind damit nahezu 100% der Patienten postoperativ schmerzfrei, was Wund- und Abdominalschmerz anbelangt. Selbstverständlich bleiben teilweise Nebenwirkungen der CO2 Insufflation hinsichtlich Schulterschmerzen, die mit herkömmlichen Analgetika behandelt werden.

Die interprofessionelle Zusammenarbeit wird nun in der postoperativen Phase schlagend. Diplomiertes Pflegepersonal betreut und mobilisiert die Patienten nun bereits in den ersten postoperativen Stunden, wobei Patienten mit Hernien- und Gallenblaseneingriffen durchwegs am Vormittag operiert werden, um eine Entlassung am selben Tag zu ermöglichen. Bei Beschwerden wird der Operateur kontaktiert, andernfalls findet routinemäßig eine Entlassungsvisite am nachmittag statt.

Bisher sind alle Patienten am nächsten Tag ambulant nachkontrolliert worden.

Abbildung 2: Checkliste für alle tagesklinischen operativen Eingriffe

| Checkliste<br>Version 4.0<br>Seite 1 von 1 | **Checkliste Tagesklinik** | Barmherzige Schwestern Krankenhaus Wien |
|---|---|---|

Krankenhaus der Barmherzigen Schwestern
Chirurgische Abteilung
Prim. Univ.-Prof. Dr. Mag. Alexander Klaus
Stumpergasse 13
1060 Wien

**Patientenetikette**

## CHECKLISTE TAGESKLINIK

**TERMINVERGABE**

**Diagnose:** _____

**Operation:** _____

**OP-Termin:** _____

- Tel. Nr.: _____
- Versorgung zu Hause/Abholung gewährleistet?: ○ ja
- Chirurgievers: ○ ja
- Anästhesievers: ○ ja
- Infoblatt mitgegeben: ○ ja
- Enthaarung notwendig: ○ ja / ○ nein
- Rezept und Verordnungsschein für Strümpfe: ○ ja
- Thrombo ASS absetzen? Zuletzt am: _____
- Allergie: ○ ja / ○ nein

**OP-TAG:**

- Anzeichnen: ○ ja
- Reverse: ○ ja
- div. Befunde: ○ ja
- Enthaarung ○ ja / ○ nein
- Strumpf: ○ ja
- Nüchtern: ○ ja
- Venflon ○ ja

| Dokumentenverantwortlich | Bearbeiter | Freigegeben 05.10.2017 |
|---|---|---|
| Pernerstorfer Eva-Maria | Gebauer Daniel, Falmbigl Manuela | Klaus Alexander |
| Wiedervorlage 05.10.2020 | | |

Im Sinne einer verbesserten Lesbarkeit wird auf geschlechterspezifische Formulierung verzichtet. Selbstverständlich sind beide Geschlechter gleichermaßen angesprochen. Im ausgedruckten Zustand unterliegt dieses Dokument keinerlei Änderungen.

Aus Patientenumfragen ist nun erhoben worden, dass diese Kontrolle häufig mit Wartezeiten in der Ambulanz einhergeht, sodass für die Patienten der durchwegs positive Eindruck der tagesklinischen Operation getrübt worden ist. Wir stellen derzeit deshalb diese Kontrolle um und führen am nächsten Tag lediglich ein Telefonat zu einem vorgegebenen Zeitpunkt mit dem Patienten durch. Dieses Telefonat erfolgt durch einen Verwaltungsmitarbeiter, der anhand eines Fragebogens vorgeht und Rückmeldung an den Diensthabenden Arzt gibt, ob es denn allen am Vortag operierten Patienten gut geht oder ob gegebenenfalls jemand zu einer ambulanten Kontrolle kommt. In unserer bisherigen Erfahrung gab es keinen einzigen Patienten, der am nächsten Tag eine Wiederaufnahme benötigte.

Naturgemäß gibt es trotz intensiver Vorbereitung und Planung auch in der eigenen Abteilung noch eingefahrene Patientenpfade, sodass wir immer noch Patienten im vollstationären Setting behandeln, obwohl ein tagesklinisches Vorgehen aus meiner Sicht geeigneter erscheint. Aus diesem Grund haben wir in der OP-Planung definierte OP-Slots, die für tagesklinische Hernien- und Gallenblasenoperationen belegt werden können, eingeführt.

Zusammenfassend bin ich der Meinung, dass tagesklinische Operationen mehr als zukunftsträchtig sind und wir in wenigen Jahren auch von Seiten der Strukturpläne dazu angehalten werden, geeignete Operationen ohne Übernachtung in großer Zahl durchzuführen. Als Vorbereitung dafür empfiehlt sich die Implementierung eines interdisziplinären und interprofessionellen Teams zur Festlegung der Prozesse und Pfade angepasst an das jeweilige Krankenhaus. □

## KORRESPONDENZADRESSE

**Prim. Univ.-Prof. Dr. Mag. Alexander Klaus, FACS**
Barmherzige Schwestern Krankenhaus Wien
Abteilung für Chirurgie
Stumpergasse 13
A-1060 Wien
E-Mail: alexander.klaus@bhs.at

## LITERATURVERZEICHNIS

1. Increased rate of day surgery use for inguinal and femoral hernia repair in a decade of hospital admissions in the Veneto Region (north-east Italy): a record linkage study. Saia M et al. BMC Health Serv Res. (2013): 12;13:349
2. International Guidelines for groin hernia management. The HerniaSurge Group Hernia (2018):22(1):1-165
3. Development of a standardized curriculum concept for continuing training in hernia surgery: German Hernia School Lorenz R, et al Hernia (2017):21(2):153-162

# Operieren in der Schwangerschaft

**Autoren:** C. Lang, Bregenz und C. Pizzera, Graz

57,2 % der Studienanfänger in der Medizin sind weiblich und die Tendenz ist weiter steigend.

Die Zunahme weiblicher Mitarbeiter bildet sich nicht nur bei Studienanfängerinnen und Ärztinnen im Generellen ab, sondern zeigt sich auch bei Chirurginnen. Insbesondere in chirurgischen Fächern ist eine Schwangerschaft häufig ein Karrierehindernis. Der Großteil der Schwangerschaften entfällt auf die Phase der Ausbildung was bedeutet, dass die Frauen zur Facharztreife einen OP-Katalog zu erfüllen haben, deren Tätigkeiten ihnen derzeit ab Bekanntgabe der Schwangerschaft strengstens untersagt werden. Dies führt zwangsläufig zu einer Verzögerung der Weiterbildung.

Für Frauen ist die logische Konsequenz des sehr strengen Mutterschutzes zumeist mit einem Wechsel in die Stations- und Ambulanztätigkeit verbunden. Um das Fortführen der operativen Tätigkeit zu ermöglichen, kann es durchaus vorkommen, dass die Schwangerschaft erst verspätet offiziell bekannt gegeben, und das Wissen über die besondere Vulnerabilität des ungeborene Kindes in der Phase der Frühschwangerschaft bewusst in Kauf genommen wird. Zudem bedeutet die Arbeit in der Ambulanz nicht immer mehr Sicherheit, da der Infektstatus eines Patienten primär unklar ist.

Es steht außer Frage, dass der Schutz des ungeborenen Kindes und der werdenden Mutter an oberster Stelle steht. Eine im Beruf glückliche und erfüllte Mutter bietet jedoch eine ausgezeichnete Voraussetzung für eine sorgenfreie Schwangerschaft.

Das europäische Recht (vgl. europäische Mutterschutzrichtlinie) besagt: „Der Schutz der Sicherheit und der Gesundheit von schwangeren Arbeitnehmerinnen, Wöchnerinnen und stillenden Arbeitnehmerinnen darf Frauen auf dem Arbeitsmarkt nicht benachteiligen; er darf ferner nicht die Richtlinien zur Gleichbehandlung von Männern und Frauen beeinträchtigen."

Der gesetzliche Mutterschutz ist eine zwingend erhaltenswerte soziale Errungenschaft. Allerdings wird er in Österreich sehr restriktiv gehandhabt. Jedes Krankenhaus ist dazu verpflichtet, eine Mutterschutzevaluierung durchzuführen. Welche Tätigkeiten schlussendlich aber erlaubt sind, ist nicht einheitlich geregelt. Wichtige Aspekte, die im Bezug auf eine chirurgische Tätigkeit in der Schwangerschaft zu beachten sind, beinhalten (vgl. §2a MSchG):

- Stöße, Erschütterungen oder Bewegungen;
- Bewegen schwerer Lasten von Hand, gefahrenträchtig insbesondere für den Rücken- und Lendenwirbelbereich;
- Lärm;
- ionisierende und nicht ionisierende Strahlungen;
- extreme Kälte und Hitze;
- Bewegungen und Körperhaltungen, geistige und körperliche Ermüdung und sonstige mit der Tätigkeit der Dienstnehmerin verbundene körperliche Belastung;
- biologische und gesundheitsgefährdende Arbeitsstoffe

Der Umgang mit schneidenden und stechenden Instrumenten und somit der Einsatz im Operationssaal wird im MSchG nicht explizit ausgeschlossen. Das MSchG wurde 1979 verabschiedet, die Rahmenbedingungen in der Medizin haben sich in den letzten Jahren jedoch stetig geändert (geschlossene Systeme in der Anästhesie, Möglichkeit der TIVA oder lokale Anästhesieverfahren, präoperatives Patientenscreening auf HIV, Hep C, minimalinvasive Verfahren wie laparoskopische Operationen etc.). Des Weiteren gilt: „die Ermittlung und Beurteilung der Gefahren ist den sich ändernden Gegebenheiten anzupassen", Absatz 3 §2a MSchG.

Dank des konsequenten Engagements zweier Deutscher Ärztinnen (www.opids.de) gilt seit Anfang 2018 in Deutschland das neue Mutterschutzgesetz, mit dem die individuelle Gefährdungsbeurteilung des Arbeitsplatzes in den Mittelpunkt gestellt wird. Ein Beschäftigungsverbot für Schwangere kann nur noch bei „unverantwortbarer Gefährdung" ausgesprochen werden – allein die Tätigkeit im OP-Saal ist kein Ausschlusskriterium mehr.

Weiter erhalten werdende Mütter mehr Mitspracherecht bei der Gestaltung ihres Arbeitsplatzes und der Arbeitszeit.

Aufgrund der immer wieder auftretenden, durchaus kontroversiell geführten Diskussion, ob denn eine Schwangerschaft ein absolutes OP-Verbot bedingen soll und der zuletzt gehäuften Anfragen an die Young Surgeons Austria (YSA), haben wir bereits im Frühling 2018 eine Umfrage zum Thema „Operieren in der Schwangerschaft" geplant. Eine umfassende österreichweite Befragung mit Hilfe der Ärztekammer (Fachgruppe Chirurgie) wurde nach Rücksprache mit dem Gesundheitsministerium vorerst noch nicht durchgeführt, da es zunächst sozialpolitische und rechtliche Sachverhalte zu klären gilt.

Um dennoch ein Stimmungsbild der Gemeinschaft der Chirurginnen und Chirurgen zu erhalten, werden wir im Rahmen des 60. Österreichischen Chirurgenkongresses an unserem YSA Stand Fragebögen auflegen und hoffen auf rege Teilnahme! □

## KORRESPONDENZADRESSEN

**Dr. Christina Lang**
LKH Bregenz
Carl-Pedenz-Straße 2
6900 Bregenz
E-Mail: christina.lang@vlkh.net

**OA Dr. Christian Pizzera**
Krankenhaus der Elisabethinen
Elisabethinergasse 14
8020 Graz
E-Mail: christian.pizzera@youngsurgeons-austria.at

# Termine der BÖC Akademie

| **ACP Grundkurs III – Proktologische Dermatologie, STD** |
|---|
| 13.–14. November 2019 |
| Wien |
| *Leitung: OA Univ.-Prof. Andreas Salat* |

| **ACP Grundkurs I – Coloproktologische Untersuchungstechniken** |
|---|
| 25.–26. November 2019 |
| Wien |
| *Leitung: OÄ Dr. Ingrid Haunold* |

| BÖC Akademie in Kooperation mit der BDC Akademie |
|---|
| **Workshop „(Thorax-)Chirurgie zum Mitmachen“** |
| 29. September 2019 |
| Salzburg |
| *Leitung: Sebastian Angenendt, Oberarztsprecher DGT* |

© Thomas Wunderlich

# Hospitation
# Roboterchirurgie am Universitätsspital Genf

**Autor:** T. Kapitanov; Wien

Ort: Universitätsspital Genf (Univ.-Prof. Dr. Christian Toso, Dr. Minoa Jung)
Schwerpunkt: Roboter-assistierte Chirurgie (Bariatrie und Hernienchirurgie)
Zeitraum: 04.03.–30.04.2019

**Nach meinem Studienabschluss an der medizinischen Universität in Wien 2012, begann ich meine Facharztausbildung am Universitätsklinikum der RWTH in Aachen an der Abteilung für Allgemein, Viszeral- und Transplantationschirurgie. Die restliche Ausbildung absolvierte ich im SMZ Floridsdorf in Wien. Seit November 2018 bin ich als Facharzt für Allgemein- und Viszeralchirurgie tätig.**

Abb. 1: Hôpitaux Universitaires de Genève

Im Rahmen des Österreichischen Chirurgen Kongress 2018, durfte ich Dr. Minoa Jung kennenlernen. Sie ist leitende Oberärztin mit Schwerpunkt Upper-GI bzw. Bariatrie und operiert seit 2013 roboter-assistierte Magenbypässe und -sleeves am Hôpitaux Universitaires de Genève (HUG). Im August 2018 konnte ich eine Hospitation in Roboterchirurgie, für den Zeitraum 4. März bis 30. April, vereinbaren. Seit Beginn der Robotik hat sich die Abteilung für Allgemein- Viszeral-, und Transplantationschirurgie am HUG, damals noch unter der Leitung von Prof. Dr. Philippe Morel (em.), einen exzellenten Ruf in Sachen innovativer Chirurgie erarbeitet. Pro Jahr erfolgen hier rund 600 roboter-assistierte Eingriffe, davon ungefähr 200 viszeralchirurgisch. Die Abteilung, aktuell unter der Leitung von Prof. Dr. Christian Toso, beschäftigt insgesamt 10 Leitende Oberärzte, 13 Fachärzte und 20 Assistenzärzte.

Mein Interesse galt schon immer neuen und innovativen Techniken der minimal-invasiven Chirurgie, insbesondere auch der Robotik. Seit Beginn der laparoskopischen Ära finden zunehmend komplexere Operationen in minimalinvasiver Technik statt. Dieser Zugang führt zu geringeren chirurgischen Traumen, kürzerem Krankenhausaufenthalt und somit zu sinkenden Kosten für die Krankenhausträger. Die Laparoskopie stößt jedoch aufgrund der starren Instrumente und 2-D Optiken bei komplexen abdominellen Eingriffen an ihre Grenzen. Das spiegelt sich auch in den Statistiken, mit stagnierenden Konversionsraten und einer eingeschränkten Penetranz der Laparoskopie bei onkologischen Eingriffen wider. Derzeit ist weltweit das da Vinci® System der Firma Intuitive Surgical Inc. als unterstützendes System verfügbar. Es besteht aus einer stabilen hochauflösenden 3-D Optik bei bis zu 10-facher Vergrößerung, 90 Grad abwinkelbaren da Vinci® Endowrist Instrumenten mit sieben Freiheitsgraden, sowie Tremorfilter und erleichtert somit komplexe Dissektionen und Nahttechniken. Der Roboter besticht durch viele Vorteile bei Operationen in anatomisch schwer zugänglichen Regionen.

Nach Erhalt meiner Arbeitserlaubnis – dem Droit de Pratique im Kanton Genf und der Nostrifizierung meiner Arzt- sowie Facharztdiplome bei der Medizinalberufekommission in Bern (MEBEKO), konnte ich mit meiner Hospitation am Hôpitaux Universitaires de Genève beginnen. Nach zweiwöchiger Case-Observation und den ersten zehn Stunden am da Vinci® Skill Simulator™, sowie intensiver Literaturrecherche durfte ich bedside assistieren. Die wichtigsten Punkte umfassten das ergonomisch-korrekte Docking, das Targeting, der Instrumentenwechsel und das Porthopping. Als unsteriler Konsolen-Chirurg ist die Kommunikation und die Zusammenarbeit mit der ersten Assistenz tableside ein unglaublich wichtiger Bestandteil einer robotisch-assistierten Operation. Gegen Mitte meines Curriculums habe ich ein Dry-Lab Training an der Intuitive Zentrale in Aubonne absolvieren dürfen. Dort konnte ich verschiedenste Situationen der robotischen Operation, das Emergent-undocking (bei einer Notfallkonversion) oder das Trouble-shooting, erlernen. Darüber hinaus habe ich alle freizugänglichen Online-Kurse der Intuitive Surgical Inc. Community (www.davincisurgerycommunity.com) mit anschließender Prüfung bestanden. Diese trugen erheblich für mein Verständnis der da Vinci® Hardware – Technologie bei. Um anfänglich sicher an der modularen Konsole operieren zu können, trainierte ich ungefähr vierzig Stunden am Simulator. Meine persönliche Bestehungsgrenze setzte ich für jede Übung mit einem Score von › 90 fest. Mit der Zeit wurde das fehlende haptische Feedback durch meine intensive Vorbereitung und der stabilen hochauflösenden dreidimensionellen Optik komplett ersetzt. Das umfangreiche Training am da Vinci®

Abb. 2: da Vinci Skill Simulator

Abb. 3: Dry Lab Training (Aubonne)

Abb. 4: Bedside Assistenz

Skill Simulator™ zeichnete sich zugunsten der Ergonomie und Präzision meiner Eingriffe aus. In den folgenden vier Wochen durfte ich bei zehn roboter-assistierten Magenbypässen, OP Teilschritte übernehmen und intrakorporale Anastomosen nähen. Das intraoperative Coaching von Teilschritten an der dualen Konsole und die steile Lernkurve waren unglaublich nachhaltige Erfahrungen für mich. Ich erfuhr dabei, dass insbesondere bei Rezidiveingriffen oder Patienten mit hohem BMI, die Robotik ein deutlicher Facilitator sein kann.

Meiner Meinung nach gelingt es der roboter-assistierte Chirurgie, die offene Chirurgie in einem minimal-invasiven Setting nachzuahmen. Schon jetzt und zunehmend in Zukunft ist die Robotik eine Technik, die es erlauben wird, komplexe chirurgische Eingriffe sicher, zeitsparend und personalschonend durchzuführen. In den nächsten Jahren wird sich die Robotik weiterentwickeln und in ein interaktives Operations-, Lehr-, Lern- und Kommunikationssystem wandeln. Derzeit sind insgesamt fünf unterschiedliche Trainingsimulatoren (da Vinci Trainer, Robotic surgical simulator system – RoSS, da Vinci Skill Simulator™ – dVSS, SimSurgery education platform – SEP Robot und seit April 2019 nun auch SimNow) verfügbar. Profuturum sollte die Lernkurve und die Entwicklung des Trainees mit einem Simulator kontinuierlich und einheitlich erfasst werden können. Standardisierte Performance Benchmarks bzw. virtuelle Instruktoren von OP-Teilschritten werden hierbei dringend benötigt. In Zukunft sollte das chirurgische Training ‚außerhalb der Operationssaals, in sogenannten Simulationszentren stattfinden. Denn die Lernkurve des Chirurgen darf nicht zur Leidenskurve des Patienten werden. Robotische Trainingszentren wie ORSI in Ghent, IRCAD in Straßburg, Stan Institute in Nancy und der International School of robotic surgery in Grosseto, sollten zu einem festen Bestandteil der robotischen Ausbildung werden. Ein einheitliches internationales zertifiziertes robotisches Curriculum wird in Europa dringend benötigt.

Zusammenfassend war die zweimonatige Hospitation eine sehr wertvolle berufliche und persönliche Erfahrung, welche meine ersten Berührungspunkte mit der Robotik gesetzt hat. Durch diese Erfahrung werde ich wichtige neue Impulse, Informationen und Beiträge an meine Kollegen in der Klinik Floridsdorf-KH Nord und dem Krankenanstalten Verbund, liefern können. Besonders wertvoll sind vor allem meine persönlichen, beruflichen und wissenschaftlichen Kontakte während des Aufenthaltes in der Schweiz.

**Mein besonderer Dank gilt meiner Betreuerin Dr. Minoa Jung für das robotische Training. Einen weiteren Dank möchte ich an die Österreichische Gesellschaft für Chirurgie richten, insbesondere Prof. Dr. Albert Tuchmann, meinem Abteilungsvorstand Dr. Peter Razek und meiner Ärztlichen Direktorin Dr. Margot Löbl, die mir die Möglichkeit zur persönlichen und beruflichen Weiterentwicklung gegeben haben.** □

Tab. 1: Robotisches Curriculum HUG

| Week | 1 | 2 | 3 | 4 | 5 | 6 | 7 | 8 |
|---|---|---|---|---|---|---|---|---|
| Case Observation | X | X | | | | | | |
| Online Course | X | X | | | | | | |
| Simulator Trainig | X | X | X | X | X | X | X | X |
| „Dry“ Lab | | | X | X | | | | |
| Bedsideassist | | | | X | X | X | X | X |
| Dualconsole | | | | | X | X | X | X |

## KORRESPONDENZADRESSE

Dr. med. univ. Teodor Kapitanov
KH Nord – Klinik Floridsdorf
Abteilung für Allgemein- und Viszeralchirurgie
Brünner Straße 68–70
1210 Wien
E-Mail: teodor.kapitanov@wienkav.at

acoasso

# Georg Stumpf Stipendium für Krebsforschung der **Österreichischen Gesellschaft für Chirurgische Onkologie (ACO-ASSO)**

**Einreichfrist 30. Juni 2019**

Die Österreichische Gesellschaft für Chirurgische Onkologie vergibt im Jahr 2019 wieder das **Georg Stumpf Stipendium für Krebsforschung**. Das Stipendium ist mit **€ 10.000,–** dotiert.

Gefördert werden hochqualifizierte Nachwuchskräfte, deren Forschungsfokus auf dem Gebiet der Chirurgischen Onkologie liegt. Die **Mitgliedschaft** in der Österreichischen Gesellschaft für Chirurgische Onkologie ist **Voraussetzung**.

Das Stipendium wird pro Projekt einmalig vergeben. Die Übergabe des Stipendiums erfolgt im Vergabejahr auf der ACO-ASSO Jahrestagung, wo die StipendiatIn auch Gelegenheit erhält das Projekt kurz zu präsentieren. Die Projektdaten sind einmal jährlich zu aktualisieren (jeweils Dezember). Die Datenbank ist auf der ACO-ASSO Homepage einsehbar. Jedes Projekt ist mit einem Abschlussbericht zu beenden, der ebenfalls auf der ACO-ASSO Homepage veröffentlicht wird. Publikationen, die aus oder in Zusammenhang mit dem Projekt entstehen sind ebenfalls in der Datenbank anzuführen. In Publikationen ist die Förderung durch das Georg Stumpf Stipendium der ACO-ASSO anzuführen. Nach spätestens drei Jahren werden die StipendiatInnen aufgefordert das Projekt bzw. Ergebnisse im Rahmen der Schlussveranstaltung der ACO-ASSO Jahrestagung zu präsentieren.

## Bewerbung

Anträge sind **bis spätestens 30. Juni 2019** an die Österreichische Gesellschaft für Chirurgische Onkologie zu richten (ACO-ASSO Sekretariat, St. Veiter Str. 34/3, 9020 Klagenfurt). Dem formlosen Antrag sind in dreifacher Ausfertigung folgende Unterlagen in vorgegebener Reihenfolge beizugeben:

1. Lebenslauf;
2. Beschreibung der bisherigen wissenschaftlichen Tätigkeit einschließlich der Ausbildung;
3. Liste der bisherigen wissenschaftlichen Veröffentlichungen;
4. detaillierter Projektplan mit Kostenaufstellung
5. schriftliche Bestätigung des Abteilungsvorstands, aus dem hervorgeht, dass die für eine erfolgreiche Durchführung des Forschungsvorhabens erforderlichen Arbeitsmöglichkeiten bestehen;
6. Angaben von zwei Referenzen (keine Befürwortungen – nur Namen von WissenschaftlerInnen, die sich zur Ausbildung und zur wissenschaftlichen Tätigkeit der Antragstellerin bzw. des Antragstellers Stellung nehmen können);
7. Angaben zur Dauer des Forschungsvorhabens und zum Zeitraum, für den das Stipendium erbeten wird;
8. Erklärung, ob Zuwendungen von dritter Seite zur Verfügung stehen oder beantragt worden sind.

**Für das Jahr 2019 erfolgt die offizielle Verleihung des „Georg Stumpf Stipendiums für Krebsforschung“ im Rahmen der 36. Jahrestagung der ACO-ASSO vom 3.–5. Oktober 2019, in St. Wolfgang.**

Weitere Informationen finden Sie **unter:** www.aco-asso.at

**Prim. Assoz.Prof. PD Dr. Matthias Zitt**
Präsident der ACO-ASSO

**Prim. Univ. Prof. Dr. Jörg Tschmelitsch**
Kassier

# 60. ÖSTERREICHISCHER CHIRURGENKONGRESS

ÖCK 2019

## *CONGRESS INNSBRUCK*
## 19.-21. JUNI 2019

## SCHNITTMENGEN

HAUPTTHEMEN:

1. Schnittmenge - multidisziplinäre Krebsbehandlung
2. intraoperative Bildgebung und Stereotaktische Therapieverfahren
3. Schnittmenge - perioperative Schmerztherapie
4. Schnittmenge - Intensivmedizin
5. Schnittmenge - Wirbelsäule


**Kongresspräsident:**
Univ.-Prof. Dr. Claudius Thomé

**Kongress-Sekretäre:**
Priv.-Doz. Dr. Christian F. Freyschlag
Dr. Johannes Kerschbaumer

**Kongressbüro:**
Wiener Medizinische Akademie
1090 Wien, Alser Straße 4
T: +43 1 4051383 12 • F:+43 1 4078274
bianca.theuer@medacad.org • www.medacad.org


www.chirurgenkongress.at

# Einladung zur **Vollversammlung**

## der Österreichischen Gesellschaft für Chirurgie ÖGCH und ihren assoziierten Fachgesellschaften

## am Mittwoch, dem 19.06.2019, 12:30 bis 14:30 Uhr
## Saal Innsbruck (665) Congress Innsbruck

## Rennweg 3, 6020 Innsbruck

**Tagesordnung**

(Stand bei Drucklegung, Änderungen und Ergänzungen vorbehalten)

Begrüßung und Eröffnung der Vollversammlung durch den Präsidenten – *C. Thomé*

1. Feststellung der Beschlussfähigkeit
2. Bericht des Präsidenten – *C. Thomé*
3. Bericht des Generalsekretärs – *A. Tuchmann*
4. Bericht des Kassenverwalters – *H. Mächler*
5. Abnahme der Jahresrechnung und Entlastung des Vorstandes
6. Bericht des Vorsitzenden der Fortbildungsakademie – *D. Öfner-Velano*
7. Bericht des Vorsitzenden des Aktionskomitees – *H.J. Mischinger*
8. Bericht des Schriftleiters der „European Surgery/ Acta Chirurgica Austriaca“ – *M. Riegler*
9. Bericht Qualitätssicherung – S. Roka
10. Wahlen zum Vorstand 2019/20
11. Wahl eines Ehrenmitgliedes
12. Gedenken an die verstorbenen Mitglieder
13. Aufnahme neuer Mitglieder
14. Allfälliges

**Laut § 14/Abs.2 der Statuten** kann jedes Mitglied binnen einer Woche nach Empfang der Einladung, unterstützt durch zwei weitere Mitglieder, eine Ergänzung der Tagesordnung fordern.

**Laut § 15/Abs.1** ist zur Fassung gültiger Beschlüsse der Vollversammlung die Anwesenheit von mindestens einem Drittel der ordentlichen Mitglieder und die einfache Mehrheit der gültig abgegebenen Stimmen erforderlich.

**Laut § 15/Abs.2** ist bei Statutenänderungen, Verwendung des Vereinsvermögens und Publikationen die Anwesenheit von zwei Dritteln der ordentlichen Mitglieder und die Zweidrittelmehrheit der gültig abgegebenen Stimmen notwendig.

**Laut § 15/Abs.4** erfolgen alle Abstimmungen offen, sofern nicht die Satzung anderes bestimmt oder fünf ordentliche Mitglieder geheime Abstimmung fordern.

**Ist die Vollversammlung zur festgesetzten Stunde nicht beschlussfähig, so findet 15 Minuten später eine Vollversammlung mit derselben Tagesordnung statt, die ohne Rücksicht auf die Zahl der anwesenden Mitglieder beschlussfähig ist (Statuten § 15/Abs.2).**

Zur Teilnahme an Abstimmungen ist der Nachweis der Mitgliedschaft erforderlich (Mitgliedschaftsbestätigung = Beitragsvorschreibung 2019)

WIR BITTEN UM ZAHLREICHES ERSCHEINEN!

**Univ.-Prof. Dr. A. Tuchmann**
Generalsekretär ÖGCH

**Univ.-Prof. Dr. C. Thomé**
Präsident 2018/19

Wenn das Wort zählt ...

# MED MEDIA

www.medmedia.at | +43 1 407 31 11

## Berufsverband Österreichischer Chirurgen (BÖC)

Alser Straße 4, 1090 Wien, Tel: +43-(0)1-405 13 83 - 37, Fax: +43-(0)1-407 82 74
E-Mail: sekretariat@boec.at, URL: www.boec.at

| Geschäftsführendes Präsidium | | |
|---|---|---|
| Präsident | S. Roka, Wien | sebastian.roka@wgkk.at |
| Vizepräsident | A. Shamiyeh, Linz | andreas.shamiyeh@keplerunikinikum.at |
| Generalsekretär und Schriftführer | A. Salat, Wien | andreas.salat@meduniwien.ac.at |
| Finanzreferent | C. Ausch, Wien | christoph.ausch@khgh.at |
| Leiter der BÖC Akademie | G. Györi, Wien | georg.gyoeri@meduniwien.ac.at |
| Referent für NL Chirurgen | K. Wollein, Wien | e.wollein@ekhwien.at |

## Österreichische Gesellschaft für Chirurgie (ÖGCH)

Frankgasse 8 (Billrothhaus), 1090 Wien, Tel: 0660/ 20 11 088
E-Mail: chirurgie@oegch.at, Websites: www.oegch.at www.chirurgenkongress.at www.fortbildung-chirurgie.at

| Präsidium 2018/19 | | |
|---|---|---|
| Präsident | C. Thomé. Innsbruck | claudius.thome@tirol-kliniken.at |
| Past President | F. Herbst, Wien | friedrich.herbst@bbwien.at |
| President Elect | wird erst beim Österreichischen Chirurgenkongress 2019 bestätigt | |
| Generalsekretär | A. Tuchmann, Wien | info@tuchmann.at |
| Kongresssekretär | F. Freyschlag, Innsbruck | christian.freyschlag@tirol-kliniken.at |
| 1. Kassenverwalter | H. Mächler, Graz | heinrich.maechler@medunigraz.at |
| 2. Kassenverwalter | H. Hauser, Graz | hubert.hauser@kages.at |
| Vorsitz Aktionskomitee | H. J. Mischinger, Graz | hans.mischinger@medunigraz.at |
| Vorsitz Fortbildungsakademie | D. Öfner-Velano, Innsbruck | dietmar.oefner@i-med.ac.at |
| Schriftleiter „European Surgery/Acta Chirurgica Austriaca | M. Riegler, Wien | martin.riegler@refluxmedical.com |
| Vertreter Berufsverband Österreichischer Chirurgen (BÖC) | S. Roka, Wien | sebastian.roka@wgkk.at |
| Bundesfachgruppenobmann Chirurgie der Österr. Ärztekammer | G. Wolf, Graz | gerhard.wolf@medunigraz.at |
| Vertreter Professorenkurie der Universitätsklinik für Chirurgie, Med. Universität Wien | G. Laufer, Wien | guenther.laufer@meduniwien.ac.at |
| Vertreter Professorenkurie der chirurgischen Universitätskliniken des Departments für Operative Medizin, Med. Universität Innsbruck | G. Pierer, Innsbruck | gerhard.pierer@tirol-kliniken.at |
| Vertreter Professorenkurie der Universitätsklinik für Chirurgie, Med. Universität Graz | H.-J. Mischinger, Graz | hans.mischinger@medunigraz.at |
| Vertreter der chirurgischen Abteilungsleiter von Zentralkrankenhäusern für Maximalversorgung sowie weiterer (Privat)Universitäten | K. Emmanuel, Salzburg | k.emmanuel@salk.at |
| Vertreter der chirurgischen Primarii von Schwerpunktkrankenhäusern für Zentralversorgung | R. Függer, Linz | reinhold.fuegger@elisabethinen.or.at |
| Vertreter der chirurgischen Primarii von Standardkrankenhäusern für Grundversorgung | J. Tschmelitsch, St. Veit | joerg.tschmelitsch@bbstveit.at |
| Vertreterin des Mittelbaus des Fachbereiches Chirurgie der österreichischen Universitätskliniken | D. Kniepeiss, Graz | daniela.kniepeiss@medunigraz.at |
| Vertreter des Mittelbaus von chirurgischen Krankenhausabteilungen | Z. Sow, Wien | zacaria.sow@wienkav.at |
| Vertreter der in Ausbildung stehenden Ärzte im Fachbereich Chirurgie | S. Czipin, Innsbruck | sascha.czipin@i-med.ac.at |

| Delegierte der assoziierten Fachgesellschaften und Arbeitsgemeinschaften 2018/19 | | |
|---|---|---|
| ARGE für Chirurgische Endokrinologie (ACE) | P. Riss, Wien | philipp.riss@meduniwien.ac.at |
| ARGE für Coloproctologie (ACP) | I. Kronberger, Innsbruck | irmgard.kronberger@i-med.ac.at |
| ARGE für Endoskopie in der Chirurgie (AEC) | C. Profanter, Innsbruck | christoph.profanter@i-med.ac.at |
| ARGE für Hernienchirurgie (AHC) | R. Schrittwieser, Bruck/Mur | rudolf.schrittwieser@kages.at |
| ARGE für Osteosynthesefragen (AO Trauma Austria) | F. Kralinger, Wien | franz.kralinger@wienkav.at |
| ARGE für Qualitätssicherung in der Chirurgie (AQC) | S. Roka, Wien | sebastian.roka@wgkk.at |
| Ges. der Chirurgen in Wien | C. Scheuba, Wien | christian.scheuba@meduniwien.ac.at |
| Ges. für Implantologie und gewebeIntegrierte Prothetik (GIGIP) | C. Schaudy, Wien | christian@schaudy.com |
| I.S.D.S.(Int.Society for Digestive Surgery)/österr. Sektion | K. Glaser, Wien | karl.glaser@wienkav.at |
| Österr. Ges. f. Adipositaschirurgie | S. Kriwanek, Wien | stephan.kriwanek@wienkav.at |
| Österr. Ges. f. Chirurgische Forschung | M. Andrä, Klagenfurt | michaela.andrae@kabeg.at |
| Österr. Ges. f. Chirurgische Onkologie (ACO-ASSO) | M. Zitt, Dornbirn | matthias.zitt@dornbirn.at |
| Österr. Ges. f. Gefäßchirurgie (ÖGG) | A. Assadian, Wien | assadian@gefaess-medizin.at |
| Österr. Ges. f. Handchirurgie (ÖGH) | M. Gabl, Innsbruck | markus.gabl@tirol-kliniken.at |
| Österr. Ges. f. Minimal Invasive Chirurgie (AMIC) | R. Mittermair, Klagenfurt | reinhard.mittermair@kabeg.at |
| Österr. Ges. f. Mund-, Kiefer- und Gesichtschirurgie (ÖGMKG) | O. Ploder, Feldkirch | oliver.ploder@lkhf.at |
| Österr. Ges. f. Kinder- und Jugendchirurgie | J. Schalamon, Graz | johannes.schalamon@medunigraz.at |
| Österr. Ges. f. Medizinische Videographie | M. Hermann, Wien | michael.hermann@wienkav.at |
| Österr. Ges. f. Neurochirurgie (ÖGNC) | P. Winkler, Salzburg | p.winkler@salk.at |
| Österr. Ges. f. Orthopädie und orthopädische Chirurgie (ÖGO) | K. Trieb, Wels-Grieskirchen | clemens.trieb@gmx.at |
| Österreichische Ges. f. Orthopädie und Traumatologie (ÖGOuT) | K. Trieb, Wels-Grieskirchen | clemens.trieb@gmx.at |
| Österr. Ges. f. Plastische, Ästhetische und Rekonstruktive Chirurgie | B. Todoroff, Wien | boris.todoroff@sjk-wien.at |
| Österr. Ges. f. Roboterchirurgie | A. Ponholzer, Wien | anton.ponholzer@bbwien.at |
| Österr. Ges. f. Thoraxchirurgie | W. Klepetko, Wien | walter.klepetko@meduniwien.ac.at |
| Österr. Ges. f. Herz- und thorakale Gefäßchirurgie | R. Seitelberger, Salzburg | r.seitelberger@salk.at |
| Österreichische Ges.f.Unfallchirurgie (ÖGU) | K. Gstaltner, Wien | karin.gstaltner@auva.at |
| Österr. Ges. f. Wirbelsäulenchirurgie | H. Hiertz | helmut.hiertz@badvigaun.com |
| Vertreter der Senatoren | F. Smolle, Graz<br>R. Roka, Wien | freyja.smolle@medunigraz.at<br>rudolf.roka@speed.at |
| Governor der österreich.-ungarischen Sektion des American College of Surgeons (ACS) | M. Gnant, Wien | mgnant@icloud.com |

| Kooptierte Vorstandsmitglieder | | |
|---|---|---|
| UEMS | W. Feil, Wien | dr.wolfgang.feil@gmail.com |
| Facharztprüfung<br>Vorsitzender der fachspezifischen Prüfungskommission | D. Öfner-Velano, Innsbruck | dietmar.oefner@i-med.ac.at |

| Vertreter der Industrie | | |
|---|---|---|
| B.Braun Austria GmbH | C. Pree, Maria Enzersdorf | christian.pree@bbraun.com |
| Johnson & Johnson Medical Products GmbH | M. Obermayr, Wien | mobermay@its.jnj.com |
| Medtronic Österreich GmbH | W. Deutschmann, Wien | wolfgang.deutschmann@medtronic.com |

Berufsverband Österreichischer Chirurgen

# 19. Österreichischer

## 14. bis 15. November 2019

**Congress Casino Baden**

## Minimalinvasive Chirurgie

## Programm

### Donnerstag, 14. November 2019

| | |
|---|---|
| **13.00 – 13.15** | **Eröffnung** |
| | *Sebastian Roka, Wien* |
| **13.15 – 15.15** | **SITZUNG 1** |
| 13.15 – 13.35 | TaTME |
| 13.35 – 13.55 | TaMIS |
| 13.55 – 14.15 | Roboterassistierte Rektumchirurgie *(Clemens Bittermann, Wiener Neustadt)* |
| 14.15 – 14.35 | Techniken der Rektopexie *(Ingrid Haunold, Wien)* |
| 14.35 – 14.55 | Technik und Indikationen der minimalinvasiven Pankreaslinksresektion *(Peter Schemmer, Graz)* |
| 14.55 – 15.15 | Technik und Indikationen der minimalinvasiven Pankreaskopfresektion |
| **15.15 – 15.45** | **Kaffeepause** |
| **15.45 – 17.45** | **SITZUNG 2** |
| 15.45 – 16.05 | Die minimal-invasive rechts- und linksseitige Leberresektion *(Klaus Kaczirek, Wien)* |
| 16.05 – 16.25 | Management von Leberzysten |
| 16.25 – 16.45 | Rendezvous-Verfahren im oberen GI-Trakt *(Helmut Weiss, Salzburg)* |
| 16.45 – 17.05 | Netzverstärkung beim Verschluss der Hiatushernie – Indikation und Technik |
| 17.05 – 17.25 | Toupet – Nissen – Linx? *(Sebastian Schoppmann, Wien)* |
| 17.25 – 17.45 | Endoluminale Verfahren zur Behandlung der Achalasie *(Erwin Rieder, Wien)* |
| **18.00 – 20.00** | **Networking Event** |

Online-Registratur unter
**www.boec.at**

in Kooperation mit: **www.boec.at**

BÖC Akademie

# Chirurgentag 2019

Save the date

## Freitag, 15. November 2019

**08.00 – 09.00 Generalversammlung**

**09.00 – 10.20 SITZUNG 3**

09.00 – 09.20 Technik der minimalinvasiven CME des rechtsseitigen Kolons *(Alexander Klaus, Wien)*

09.20 – 09.40 Anastomosentechniken in der minimalinvasiven Chirurgie des rechten Hemikolons *(Andreas Pentsch, Linz)*

09.40 – 10.00 Tipps und Tricks bei der minimalinvasiven erweiterten Resektion rechts und links *(Friedrich Herbst, Wien)*

10.00 – 10.20 Argumente für ein offenes Vorgehen bei kolorektalem Karzinom *(Alexander Perathoner, Innsbruck)*

**10.20 – 10.50 Kaffeepause**

**10.50 – 12.20 SITZUNG 4**

10.50 – 11.05 Strategien zur Vermeidung der Choledochusverletzung bei der minimalinvasiven Cholezystektomie

11.05 – 11.20 Was kann uns ICG in der minimalinvasiven Chirurgie helfen? *(Andreas Shamiyeh, Linz)*

11.20 – 11.35 Neuromonitoring in der minimalinvasiven Rektumchirurgie

11.35 – 11.50 Roboterassistenzsysteme – Marketinginstrument oder Sicherheitsfaktor für Patienten

11.50 – 12.05 Ausbildung im Zeitalter der minimalinvasiven Chirurgie *(Michael de Cillia, Salzburg)*

12.05 – 12.20 Blutstillung in der minimalinvasiven Chirurgie *(Selman Uranüs, Graz)*

**12.20 – 13.45 Mittagspause**

**13.45 – 15.05 SITZUNG 5**

13.45 – 14.05 Minimalinvasive Therapie von Tumoren der Nebenniere *(Christian Scheuba, Wien)*

14.05 – 14.25 Transorale Resektion der Schilddrüse – auf dem Weg zum Standard? *(Günter Klein, Wiener Neustadt)*

14.25 – 14.45 Minimalinvasive Techniken in der Therapie der Schilddrüse *(Behrooz Salehi, Wien)*

14.45 – 15.05 Perkutanes Management von Schilddrüsenknoten *(Michael Lehner, Linz)*

**15.05 – 15.35 Kaffeepause**

**15.35 – 17.15 SITZUNG 6**

15.35 – 15.55 Leistenhernie minimalinvasiv

15.55 – 16.15 Anatomie der Bauchdecke *(Christian Hollinsky, Wien)*

16.15 – 16.35 Gibt es noch Indikationen für das lap. IPOM *(Rudolf Schrittwieser, Bruck/Mur)*

16.35 – 16.55 Neue minimalinvasive Techniken zum Verschluss von Ventralhernien *(Gernot Köhler, Linz)*

16.55 – 17.15 Minimalinvasive Versorgung der Rektusdiastase

in Kooperation mit:

www.boec.at

## ÖGCH-Veranstaltungen & assoziierte Fachgesellschaften/ Arbeitsgemeinschaften der ÖGCH

19. bis 21. Juni 2019
**60. Österreichischer Chirurgenkongress (ÖGCH-Jahrestagung)**
Ort: Innsbruck, Congress Innsbruck
Kongresspräsident: Univ.-Prof. Dr. Claudius Thomé
Info: Wiener Medizinische Akademie, Bianca Theuer,
Alser Straße 4, 1090 Wien
Fon +43 1 405 13 83 12
E-Mail: bianca.theuer@medacad.org
Info: www.chirurgenkongress.at

03. bis 05. Oktober 2019
**36. Jahrestagung der Österreichischen Gesellschaft für Chirurgische Onkologie (ACO-ASSO)**
Thema: Innovative Krebstherapie
Ort: St. Wolfgang
Info: www.aco-asso.at

03. bis 03. Oktober 2019
**55. ÖGU Jahrestagung**
Thema: Knie & Kniegelenksnahe Strukturen
Ort: Salzburg
Info: www.unfallchirurgen.at

14. bis 15. November 2019
**19. Österreichischer Chirurgentag**

16. November 2019
**9. Forum Niedergelassener Chirurgen**
Ort: Baden, Congress Casino
Kongresspräsident: Prim. Univ. Doz. Dr.Sebastian Roka
Fon +43 1 4051383 18
E-Mail: chirurgentag@boec.at
Info: www.boec.at

## SONSTIGE VERANSTALTUNGEN

27. bis 29. Juni 2019
**20th Meeting of the European Venous Forum**
Ort : Zürich
Info : www.europeanvenousforum.org

17. bis 19. Juli 2019
**96. Jahrestagung der Vereinigung Bayerischer Chirurgen**
Ort : Hirschaid
Info : www.vbc2019.de

11. bis 15. August 2019
**48th World Congress of Surgery 2019**
Ort : Krakau
Info : www.wcs2019.org

04. bis 07. September 2019
**London Breast Meeting 2019**
Ort : London
Info : www.londonbreastmeeting.com

08. bis 10. September 2019
**TATME Congress 2019**
Ort : St. Gallen
Info : www.tatmecongress.com

06. bis 07. September 2019
**Gastro Tage 2019 am Rhein**
Ort : Köln
Info : www.gastrotage-am-rhein.de

10. September 2019
**TOETVA**
Ort : Wien
Info : www.toetva.at

11. bis 13. September 2019
**ISOLS 2019**
Ort : Athen
Info : www.isols2019.gr

12. bis 14. September 2019
**23. Chirurgische Forschungstage**
Ort : Aachen
Info : www.forschungstage2019.de

14. September 2019
**7. Österreichischer Pankreastag**
Ort : Wien
Info : www.pankreastag2019.org

18. bis 21. September 2019
**EAPFS 2019**
Ort : Amsterdam
Info : www.eafpsamsterdam2019.org

19. bis 21. September 2019
**60. Symposium der Deutschsprachigen Arbeitsgemeinschaft für Handchirurgie**
Ort : Bern
Info : www.dah.at

26. bis 27. September 2019
**107. Jahrestagung der Vereinigung Mittelrheinischer Chirurgen**
Ort : Ulm
Info : www.der-mittelrheiner.de

26. bis 28. September 2019
**Facial Palsy 2019**
Ort : Wien
Info : www.facialpalsy.eu

27. bis 29. September 2019
**Senologie Zweiländer-Kongress A/CH**
Ort : St. Gallen
Info : www.kssg.ch/senologie-stgallen

02. bis 05. Oktober 2019
**Viszeralmedizin 2019**
Ort : München
Info : www.viszeralmedizin.com

16. bis 18. Oktober 2019
**Eurospine 2019**
Ort : Helsinki
Info : www.eurospine.org

17. bis 19. Oktober 2019
**Computer Assisted Liver Surgery and Tissue Congress**
Ort : Bern
Info : www.ecalss.org

21. bis 25. Oktober 2019
**104th Clinical Congress of the American College of Surgeons (ACS)**
Ort : San Francisco
Info : www.facs.org

22. bis 25. Oktober 2019
**Deutscher Kongress für Orthopädie und Unfallchirurgie**
Ort : Berlin
Info : www.dkou.org

24. bis 25. Oktober 2019
**3rd Swiss Hernia Days**
Ort : Basel
Info : www.swissherniadays.com

27. bis 31. Oktober 2019
**ACS Clinical Congress**
Ort : San Francisco
Info : www.facs.org/clincon2019

31. Oktober 2019
**6. International Symposium on Complications in GI Endoscopy**
Ort : Hamburg
Info : www.complications-in-endoscopy.com

01. bis 02. November 2019
**Endo Club Nord**
Ort : Hamburg
Info : www.endoclubnord.de

01. bis 05. Dezember 2019
**European Colorectal Congress 2019**
Ort : St. Gallen
Info :
www.colorectalsurgery.eu

05. bis 06. Dezember 2019
**Salzburger Hernientage**
Ort : Salzburg
Info : www.hernien.at

05. bis 07. Dezember 2019
**2. Nürnberger Wundkongess**
Ort : Nürnberg
Info : www.nuernberger-wundkongress.de

06. bis 08. Februar 2020
**22. Internationales Endoskopie Symposium Düsseldorf**
Ort : Düsseldorf
Info : www.endo-duesseldorf.com

04. bis 09. April 2020
**37th International Gastrointestinal Surgery Workshop**
Ort: Davos
Info: www.davoscourse.ch

16. bis 18. April 2020
**50. Kongress der Deutschen Gesellschaft für Endoskopie und Bildgebende Verfahren e.V.**
Ort : Würzburg
Info : www.dge-bv.de

23. bis 25. April 2019
**26. Osteoporoseforum**
Ort : St. Wolfgang
Info : www.oegkm.at/osteoporoseforum/

26. bis 28. April 2020
**21st European Society for Trauma & Emergency Surgery**
Ort : Lillestrom
Info : www.estesonline.org

06. bis 09. Mai 2020
**19th ESSKA Congress**
Ort : Milan
Info : www.esska-congress.org

15. bis 16. Mai 2020
**Endoskopie live**
Ort : Berlin
Info : www.endoskopie-live-berlin.de

# Impressum


## CHIRURGIE
Das offizielle Organ der Österreichischen Chirurgischen Vereinigungen

## HERAUSGEBER
Berufsverband Österreichischer Chirurgen
Berufsverband Österreichischer Chirurgen (BÖC)

Österreichische Gesellschaft für Chirurgie (ÖGCH)

## CHEFREDAKTEUR
Prim. Univ.-Doz. Dr. Sebastian Roka

## STV. CHEFREDAKTEUR
Univ.-Prof. Dr. Albert Tuchmann

## REDAKTION
BÖC Geschäftsstelle:
Bettina Pugl

## REDAKTIONSANSCHRIFT UND ANZEIGENWERBUNG
Berufsverband Österreichischer Chirurgen
Zeitschrift „Chirurgie“
Berufsverband Österreichischer Chirurgen
c/o WMA: Wiener Medizinische Akademie
Alser Straße 4, 1090 Wien
Tel: +43-(0)1-405 13 83 - 37
Fax: +43-(0)1-407 82 74
E-Mail: sekretariat@boec.at
URL: http://www.boec.at

## REDAKTIONSTEAM
Dr. Michael de Cillia
KH der Barmherzigen Brüder Salzburg

Dr. Georg Györi
Medizinische Universität Wien

Prim. Univ.-Prof. Dr. Peter Götzinger
Universitätsklinikum St. Pölten

Dr. Elisabeth Gschwandtner
Medizinische Universität Graz

OA Priv.-Doz. Dr. Christian Hollinsky
SMZ Floridsdorf, Wien

Prim. i.R. Univ.-Prof. Dr. Rudolf Roka
Göttlicher Heiland, Wien

Prim. Priv.-Doz. Dr. Sebastian Roka
Hanusch-Krankenhaus, Wien

Univ.-Prof. Dr. Harald Rosen
Sigmund Freud Universität, Wien

Univ.-Prof. Dr. Sebastian Schoppmann
Medizinische Universität Wien

Priv.-Doz. Dr. Stefan Stättner
Medizinische Universität Innsbruck

Prim. Univ.-Prof. Dr. Albert Tuchmann
Ordination Prof. Dr. Tuchmann, Wien

OA Dr. Karl-Franz Wollein
Evangelisches Krankenhaus Wien

Prim. Univ.-Doz. Dr. Johannes Zacherl
Herz-Jesu Krankenhaus, Wien

## BÖC VEREINS- UND KONFERENZMANAGEMENT
WMA: Wiener Medizinische Akademie
Alser Straße 4, 1090 Wien
Tel: +43-(0)1-405 13 83 - 0
Fax: +43-(0)1-407 82 74
URL: http://www.medacad.org

WMA
WIENER MEDIZINISCHE AKADEMIE
VIENNA MEDICAL ACADEMY

## GRAFIK
kreativ · Mag. Evelyne Sacher-Toporek
Linzer Straße 358a/1/7
1140 Wien
Tel: +43 (1) 416 52 27
Fax: +43 (1) 416 85 26
E-Mail:
office@kreativ-sacher.at
URL: www.kreativ-sacher.at

## DRUCK
Colordruck GmbH
Kalkofenweg 6
5400-Hallein, Austria
Tel: +43 (0)6245 90 111 26
Fax: +43 (0)6245 90 111 22
E-Mail: info@colordruck.at

Namentlich gekennzeichnete Informationen geben die Meinung des Autors und nicht unbedingt der Redaktion wieder.

Bild Titelseite und Seite 19:
© istockphoto.com

Gedruckt nach der Richtlinie des Österreichischen Umweltzeichens „Druckerzeugnisse“

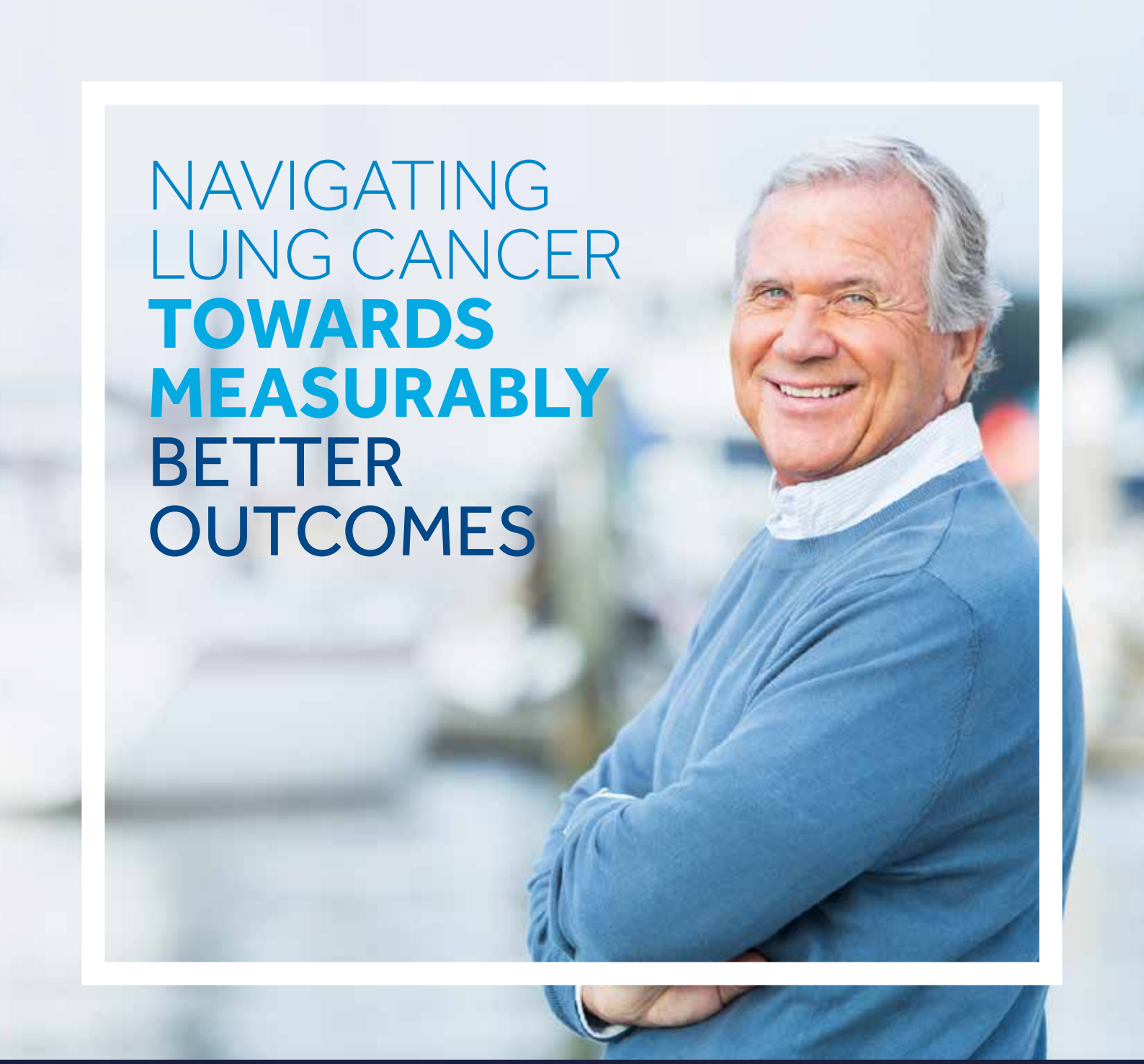


IMAGINE THE BENEFITS OF
ACHIEVING EARLIER DIAGNOSIS
IMPROVING SURVIVAL RATES &
QUALITY OF LIFE
OPTIMIZING COST EFFICIENCY
WE ARE HERE TO SUPPORT YOU

Visit us at:
**www.medtronic.at**

© 2019 Medtronic. All Rights Reserved. Medtronic, Medtronic logo with and without tagline and ™-marked brands are trademarks of a Medtronic company. AT 04/2019.

Medtronic
Further, Together